UNIVERSIDADE FEDERAL DA BAHIA
ESCOLA DE MEDICINA VETERINÁRIA
DEPARTAMENTO DE PATOLOGIA E CLÍNICAS

WELLINGTON PEREIRA DE MATOS

ESTUDO COMPARATIVO DAS REAÇÕES TECIDUAIS PRODUZIDAS PELA ABRAÇADEIRA DE NÁILON E O FIO DE NÁILON CIRÚRGICO IMPLANTADOS NA MUSCULATURA DE RATAS.

SALVADOR
2007

WELLINGTON PEREIRA DE MATOS

ESTUDO COMPARATIVO DAS REAÇÕES TECIDUAIS PRODUZIDAS PELA ABRAÇADEIRA DE NÁILON E O FIO DE NÁILON CIRÚRGICO IMPLANTADOS NA MUSCULATURA DE RATAS.

Monografia apresentada ao curso de graduação em Medicina Veterinária, Escola de Medicina Veterinária, Universidade Federal da Bahia, como requisito parcial para obtenção do grau de Médico Veterinário.

Orientador: Prof. Dr. João Moreira da Costa Neto.

Salvador
Semestre 2007/ 1

Matos, Wellington Pereira de
Estudo comparativo das reações teciduais produzidas pela abraçadeira de náilon e o fio de náilon cirúrgico implantados na musculatura de ratas. Wellington Pereira de Matos - Salvador:

Orientador: João Moreira da Costa Neto
Monografia (Graduação) – Universidade Federal da Bahia / Escola de Medicina Veterinária.

1.Abraçadeira 2.Náilon 3.Inflamação

TERMO DE APROVAÇÃO

WELLINGTON PEREIRA DE MATOS

Estudo comparativo das reações teciduais produzidas pela abraçadeira de náilon e o fio de náilon cirúrgico implantados na musculatura de ratas

Monografia aprovada como requisito parcial para a obtenção do grau de Médico Veterinário, Universidade Federal da Bahia, pela seguinte banca examinadora:

João Moreira da Costa Neto_____
Presidente da Banca

Prof. _____

Prof. _____

Apresentada em: 04 de Julho de 2007.

Dedico este trabalho a minha esposa Paloma, companheira em todos os momentos.

AGRADECIMENTOS

Primeiramente a **DEUS**, responsável por tudo em nossas vidas.

Aos meus pais e toda a minha família, que contribuíram para que eu chegasse aqui.

A família de minha esposa pelo incentivo e apoio.

Aos meus amigos Matheus, Raquel, Claudinho, Walnilson, Bozo, Hiroshi, George e outros que ajudaram a realizar este experimento.

Aos amigos que deram seu apoio moral (todos com muita fome, esperando o término do experimento para almoçar) como Carol, Susy , Raquel Cearense, Júlia, Mário, Alice, Tiririca, etc.

A minha amiga e colega de profissão Íris “coelho”, pelas fotos e por sempre estar pronta para ajudar.

Aos professores que contribuíram para minha formação acadêmica.

Ao professor João Moreira, pelo incentivo, dedicação e entusiasmo com os quais contagia os seus alunos.

Aos professores e técnicos do laboratório de patologia, sem ajuda desses profissionais este trabalho não existiria.

Aos Médicos Veterinários (especialmente Adriano Gordilho), técnicos e funcionários que

contribuíram bastante na minha formação, sempre muito prestativos.

A todos que de alguma forma ajudaram na realização deste trabalho.

RESUMO

As abraçadeiras de náilon têm sido comumente empregadas em várias especialidades cirúrgicas, particularmente como método de hemostasia. O objetivo deste trabalho foi comparar a reação tecidual produzida pela abraçadeira e o fio de náilon cirúrgico através de análise histopatológica. Foram utilizados 20 *Rattus norvegicus* (Wistar) fêmeas. Os animais foram divididos em 5 grupos de acordo com o tempo pós-operatório G1 (7 dias), G2 (14 dias), G3 (21 dias), G4 (28 dias) e G5 (35 dias). Em cada animal, na coxa direita foi implantado segmento de abraçadeira e na coxa esquerda segmento de fio de náilon cirúrgico de igual peso. Para a avaliação macroscópica foi considerada a ocorrência de exsudato, aderência e edema. Na análise histopatológica objetivou-se avaliar reação inflamatória, tipo celular e proliferação fibroblástica. Macroscopicamente não foram observadas alterações nos grupos estudados. Histopatologicamente foi observado o mesmo padrão de reação inflamatória, tipo celular e proliferação fibroblástica para ambos os implantes, sendo a reação considerada moderada à discreta, mista com predomínio de macrófagos e presença de tecido de granulação. A reação declinou com o passar do tempo pós-operatório. De acordo com a metodologia empregada conclui-se que não há diferença entre as alterações teciduais causadas pela abraçadeira de náilon e as produzidas pelo fio de náilon cirúrgico, sendo observado o mesmo padrão de reação inflamatória (discreta à moderada) em ambos os materiais analisados.

Palavras- chaves: Abraçadeira, Náilon, Cirurgia.

LISTA DE ABREVIATURAS

cm	Centímetros
Fig.:	Figura
HOSPMEV - UFBA	Hospital de Medicina Veterinária da Universidade Federal da Bahia
IM:	Intramuscular
IV:	Intravenoso
Kg:	Quilograma
mg/kg:	Miligrama por quilo
mm:	Milímetro
nº	Número
OSH	Ováriosalpingohisterectomia
SC	Subcutâneo
SRD	Sem Raça Definida
VO	Via oral
g	Grama

LISTA DE FIGURAS

FIGURA 1 - ORGANOGRAMA DO DELINEAMENTO DOS GRUPOS.....32

FIGURA 2 - IMPLANTE DOS SEGMENTOS DA ABRAÇADEIRA E DO NÁILON CIRÚRGICO.....33

FIGURA 3 – MICROGRAFIA DO LOCAL DE INSERÇÃO DO IMPLANTE GRUPO 1 (7 DIAS).....42

FIGURA 4 - MICROGRAFIA DO LOCAL DE INSERÇÃO DO IMPLANTE GRUPO 2 (14 DIAS).....43

FIGURA 5 - MICROGRAFIA DO LOCAL DE INSERÇÃO DO IMPLANTE GRUPO 3 (21 DIAS).....44

FIGURA 6 - MICROGRAFIA DO LOCAL DE INSERÇÃO DO IMPLANTE GRUPO 4 (28 DIAS).....44

FIGURA 7 - MICROGRAFIA DO LOCAL DE INSERÇÃO DO IMPLANTE GRUPO 5 (35 DIAS).....46

FIGURA 8 - MICROGRAFIA DO LOCAL DE INSERÇÃO DO IMPLANTE (DETALHES).....47

LISTA DE TABELA

TABELA 1 – RESULTADOS HISTOPATOLÓGICOS.....40

SUMÁRIO

1 – INTRODUÇÃO..... 10

2 - LITERATURA CONSULTADA..... 13

2.1 - Reação inflamatória..... 13

2.2 - Náilon cirúrgico..... 17

2.3 - Linha para pesca 100% poliamida..... 22

2.4 - Métodos de esterilização..... 23

2.5 - Abraçadeiras..... 25

3 - MATERIAL E MÉTODOS..... 30

3.1 - Local de execução da pesquisa..... 30

3.2 - Animais..... 30

3.3 - Implantes..... 31

3.4 – Grupos experimentais..... 31

3.5 - Pré-operatório..... 32

3.6 - Procedimentos cirúrgicos..... 32

3.7 - Avaliação pós-operatória..... 34

4 - RESULTADOS E DISCUSSÃO..... 36

5 - CONCLUSÃO.....49

6 – REFERÊNCIAS.....50

1. INTRODUÇÃO

Os fios de sutura cirúrgica foram conceituados por GOFFI (1997) como materiais utilizados para selar vasos sangüíneos e aproximar tecidos, em ações de ligar e suturar. Surgiram e foram desenvolvidos ao longo dos séculos em função da necessidade de controlar hemorragias e também de favorecer a cicatrização de ferimentos ou incisões por primeira intenção (RIBEIRO, 2003).

Desde a antiguidade, um grande número de materiais de sutura foram testados e utilizados, tais como fibras vegetais, tendões, intestinos de vários animais, crina de cavalo e filamentos de ouro. Uma das menções mais antigas ao ato de suturar está registrada no papiro egípcio traduzido por Edwin Smith, que data de 3.500 a.C. O conceito de ligadura e sutura está também registrado nos escritos de Hipócrates e Galeno. Com o advento da industrialização, materiais como a seda e o algodão tiveram seu uso difundido e passaram a ser anexados em agulha. Em 1900, dispunha-se do catgut em tubo de vidro imerso em solução esterilizante. A partir da Primeira Guerra Mundial foram sendo desenvolvidos materiais sintéticos para a confecção dos fios de sutura. Por volta de 1940 começou-se a utilização da poliamida e poliéster, em 1962 do polipropileno e a partir de 1970 os primeiros fios absorvíveis de origem sintética começaram a ser comercializados. Assim iniciou-se a tendência da utilização de vários fios para sutura esterilizados, previamente agulhados e fornecidos para pronto uso (MAKENZIE, 1973).

É notável o desenvolvimento e o aprimoramento de materiais para síntese, sendo oferecido ao cirurgião uma ampla variedade de matérias absorvíveis e inabsorvíveis para confecção de suturas. As características do fio ideal, até agora não alcançada por nenhum dos fios disponíveis, são: grande resistência à tração e torção; calibre fino e regular; mole, flexível

e pouco elástico; ausência de reação tecidual; esterilização fácil; resistente a esterilizações repetidas; baixo custo (BELLEN & MAGALHÃES, 1989).

Estudos experimentais mostraram que a infecção de uma ferida operatória está em direta relação com a presença de corpos estranhos na região. Embasados na idéia de que o próprio fio poderia ser um corpo estranho ao tecido vivo, os autores passaram a estudar as características físicas e químicas de cada fio na dependência de sua estrutura básica (HERING et al., 1993; RIBEIRO et al., 2005).

O cirurgião deve considerar como a sutura altera os processos biológicos no ambiente do ferimento em cicatrização. O tecido responde às suturas como responderia a outro material estranho.

Desta maneira buscam-se ainda materiais menos agressivos aos tecidos, que diminuam o tempo de cirurgia e que permitam uma cicatriz esteticamente mais perfeita com os mesmos atributos de um bom fio de sutura, ou seja, menor reação inflamatória e boa força tênsil. Assim, a procura por material de síntese com novos compostos químicos de melhor comportamento físico, biológico e bioquímico, determina a tônica de várias linhas de pesquisas experimentais.

As abraçadeiras de náilon têm sido comumente empregadas em várias especialidades cirúrgicas, sendo rotineiramente utilizada como método hemostático prévio para ligadura dos complexos arteriovenosos do útero e ovários nas ovariosalpingohisterectomias em cadelas e com menor frequência em gatas (CHÁVEZ-CARTAYA et al., 1992; SILVA et al., 2004; SORBELLO et al., 1999; CASTRO, 2004; SILVA FILHO et al., 2004; SILVA et al., 2005; SCHMIDT & DAVIS, 1981; MIRANDA, 2004; OLIVEIRA, 2006).

A cada novo material de sutura que é produzido, torna-se necessária uma avaliação experimental de suas características para o estabelecimento de sua aplicabilidade.

Na compilação ampla da literatura, parece ter sido somente Sorbello et al. (1999) que avaliaram a abraçadeira de náilon em teste de comportamento biológico. Com este propósito, não sendo encontrados estudos que demonstrassem a reação tecidual local do hospedeiro a este dispositivo, tornou-se importante investigar este aspecto neste dispositivo tão promissor na cirurgia veterinária.

O presente trabalho teve como objetivo comparar por meio de análise histológica, o processo de reação tecidual da abraçadeira de náilon com a do fio de náilon monofilamentar cirúrgico em implantes na musculatura de *Rattus norvegicus* (Wistar) fêmea.

2. Literatura consultada

2. 1 Reação inflamatória

A resposta tecidual às lesões, seja induzida por traumatismo ou por cirurgia, envolve inflamação. Este é um componente necessário do processo de reparação por proporcionar os mecanismos pelos quais o tecido lesionado ou a causa desencadeante seja eliminada, proporcionando a reconstrução e cicatrização do tecido. Embora a resposta varie com a causa, todos os processos inflamatórios se caracterizam por ocorrer inicialmente uma vasoconstricção e hemostasia transitória, seguidas por vasodilatação, exsudação de líquido e proteínas como a albumina, fibrinogênio, fibrina, várias proteínas da fase aguda e, em alguns casos, imunoglobulinas e infiltração com leucócitos polimorfonucleares neutrofilicos ou por macrófagos. (BOOTHE, D.M. & Jr. BOOTHE, H. W., 1996; THOMAZ et al. 1996; TIAGO 1997).

A infiltração dos leucócitos ocorre como resultado da vasodilatação e aumento de permeabilidade vascular que torna o fluxo sangüíneo lento, fazendo com que os leucócitos margeiem o vaso (ADZICK 1999). Os leucócitos nos vasos lesionados se tornam "viscosos" e aderem ao endotélio ou tecidos expostos, do mesmo modo que as plaquetas e os eritrócitos. O extravasamento de células e de um líquido rico em proteínas derivado do plasma é seguido pela agregação e formação de fibrina. Inicialmente, o tipo celular predominante que se filtra pelos tecidos lesionados é o leucócito polimorfonuclear (PMN), em parte por predominar na circulação. Entretanto, os PMNs possuem vida curta, em comparação com as células mononucleares e, à medida que essas células vão morrendo, os macrófagos passam a ser o tipo celular predominante (BOOTHE, D.M. & Jr. BOOTHE, H. W., 1996; THOMAZ et al. 1996; TIAGO 1997).

Os macrófagos são as células mais importantes da fase inflamatória, mediante a produção de fatores de crescimento, estimulam a proliferação de fibroblastos e a formação de fibras colágenas e auxiliam o desenvolvimento de novos vasos sangüíneos, que trazem oxigênio e nutrientes para a ferida (DEALEY 1996, apud TEIXEIRA 2006). Os macrófagos presentes na área da inflamação consistem de duas populações: uma menor residente, pertencente ao tecido local, que é ativado e prolifera-se sob estímulo adequado; e uma outra população majoritária que é recrutada diretamente da circulação sob a forma de monócitos, que chegando ao foco da ferida convertem-se em macrófagos, iniciando a fagocitose (THOMAZ et al., 1996).

Diante da presença de materiais estranhos, a inflamação monocítica irá persistir. As células mononucleadas podem passar por proliferação local, evoluindo para histiócitos ou células epitelióides. A necrose coagulatória destas células pode resultar em caseação e fibroplasia. Finalmente, poderá haver a formação de cápsula colágena, em torno de corpos estranhos não infecciosos. O resultado final da inflamação crônica é comumente um granuloma. Os granulomas formam-se muito lentamente e resultam do acúmulo de macrófagos que ingeriram material estranho. Os macrófagos ativados podem liberar mediadores quimiotáxicos, que atraem células mesenquimais até o tecido lesionado e estimulam a conversão de macrófagos para fibroblastos. Material de sutura, particularmente os materiais não absorvíveis, a seda e o categute cirúrgicos, induzem geralmente a reação de corpo estranho. Entretanto, normalmente esta reação é limitada (BOOTHE, D.M. & Jr. BOOTHE, H. W., 1996).

Os fibroblastos surgem na ferida entre o segundo e terceiro dia de cicatrização, sendo predominante na primeira semana do processo, sendo células fibrilares alongadas contendo núcleos hipercromáticos roliços e ovóides, que freqüentemente formam feixes (RINGLER 2000). A formação de neovasos ocorre simultaneamente com a fibroplasia, sendo essencial

para a cicatrização, uma vez que o crescimento de novos vasos tem que acompanhar o avanço dos fibroblastos na ferida para provê-los das necessidades metabólicas. Se existir falhas na angiogênese, a migração de fibroblastos e cicatrização da ferida é prejudicada (ADZICK 1999).

A reação celular inflamatória pode ser considerada como aguda (predomínio de neutrófilos) e crônica (predomínio de monomorfonucleares). O processo de cicatrização pode ser diretamente avaliado correlacionando-se a fibrose presente nos tecidos (VIZZOTTO et al., 2001).

Para a correta indicação do tipo de sutura a ser realizada, o profissional deve se preocupar com os aspectos pré, trans e pós-cirúrgicos para a efetiva regeneração de tecidos lesados.

Para Greca (1997) a infecção das feridas não está apenas relacionada ao agente infectante e à resposta imunológica do hospedeiro. A técnica cirúrgica descuidada, a hemostasia imprecisa, a presença de corpos estranhos como os próprios fios de sutura, aumentam consideravelmente o índice de infecção. Este fato é mais evidente ao utilizarmos fios multifilamentares ou que induzam uma reação tissular importante (GRECA, 1997).

Manobras cirúrgicas especializadas são necessárias para o fechamento da ferida e precisam ser selecionadas cuidadosamente tendo em vista que esta importante etapa prepara a ferida para facilitar o processo de cicatrização ideal. Estudos experimentais mostraram que a infecção de uma ferida operatória está em direta relação com a presença de corpos estranhos na região. Embasados na idéia de que o próprio fio poderia ser um corpo estranho ao tecido vivo, os autores passaram a estudar as características físicas e químicas de cada fio na dependência de sua estrutura básica (RIBEIRO, 2005).

O cirurgião deve considerar como a sutura altera os processos biológicos no ambiente do ferimento em cicatrização. O tecido responde às suturas como responderia a outro material

estranho. A intensidade da reação depende da natureza da sutura implantada, da quantidade ou área de superfície da sutura, do tipo e da localização do tecido envolvidos na sutura, do comprimento da implantação e finalmente, da técnica de colocação da sutura. A reação tecidual excessiva induzida por sutura aumenta a probabilidade de um rompimento da sutura por amolecimento dos tecidos circundantes e isso retarda o início da fibroplasia. Todos os materiais de sutura são capazes de aumentar a suscetibilidade do ferimento a uma infecção. Entre os fios para suturas que induzem a uma mínima reação do tipo corpo estranho nos tecidos está o náilon monofilamentar, que produz a menor incidência de infecção em ferimentos experimen-talmente contaminados (SMEAK, 1996; BELLENGER, 1982).

Os fios de sutura são descritos como causadores de irritação aos tecidos, e que determinam uma resposta inflamatória de baixa intensidade e curta duração. É necessário salientar que a reação cicatricial provocada pelos fios é proporcional à sua espessura, ou seja, uma sutura feita com um fio de diâmetro calibroso apresenta uma resposta mais intensa no tecido do que aquela realizada com o mesmo tipo de fio, porém com menor espessura (BATISTA et al., 2002).

A biocompatibilidade dos materiais é definida através da intensidade do processo inflamatório agudo, inicialmente desencadeado através da lesão provocada pela transfixação tecidual da agulha e pela presença de resposta antígeno-anticorpo, bem como, o atraso da proliferação fibroblástica cicatricial, que resultará no isolamento do corpo estranho (ANDRADE e MONTENEGRO, 1992; NARY FILHO, 1997).

A reação dos tecidos à presença de material estranho varia na dependência dos seguintes fatores: a natureza do implante, o tecido em que as suturas são implantadas, a quantidade de material implantado, a técnica de implantação e o espaço de tempo desde a implantação, visto que alguns efeitos podem não ser evidentes em meses ou anos (BELLENGER, 1982).

Na busca por fios ideais, não só a compatibilidade biológica intrínseca do fio é importante, mas deve ser considerado também o seu comportamento clínico. Um bom fio de sutura, no entanto deve ocasionar uma fase exsudativa de pequena intensidade e de curta duração, não retardando a proliferação celular e a organização do tecido conjuntivo (NARY FILHO, 1997). Espera-se que o fio ideal, além de produzir reação inflamatória de pequena intensidade, promova nós seguros, apresente adequada força tênsil, não seja veículo de infecção, não seja pirogênico, não gere sensibilização e tenha baixo custo (LABAGNARA, 1995).

Os materiais de sutura possuem características físicas e químicas diferentes e quando implantados nos tecidos provocam reações biológicas de defesa local no organismo (LABAGNARA, 1995).

É evidente a superioridade dos fios sintéticos sobre aqueles de origem orgânica sob os aspectos de reação tecidual, aderência bacteriana, coeficiente de atrito, resistência tênsil, capilaridade e absorção de fluidos. Dentre os fios sintéticos não absorvíveis, o de náilon é o que apresenta melhor biocompatibilidade.

2.2 Náilon cirúrgico

O náilon é um material sintético, monofilamentar derivado de poliamidas que se caracteriza pela elasticidade devido a sua resistência mecânica. É freqüentemente utilizado para a síntese da pele e produz baixa reatividade tecidual e quando comparado aos demais fios de sutura convencionais, é o que apresenta melhor resposta biológica, cicatricial e capacidade de coaptação de bordos da ferida. A reação tecidual ao fio de náilon é descrita como mínima, decrescendo gradativamente, até seu processo de encapsulamento dos tecidos; degrada-se enzimaticamente sendo metabolizado pelas células do organismo (BATISTA et al., 2002).

Apesar de induzir uma resposta inflamatória mínima, o náilon se mantém como um corpo estranho dentro do tecido, o que prolonga as fases inflamatória e de debridamento do processo de cicatrização (BOOTHE, 1998). A reação flogística presente nessas situações é caracterizada por modificações humorais e celulares, iniciando com a coagulação do sangue e seguindo com uma série concatenada de eventos, destacando-se os fenômenos vasculares e exsudativos, a proliferação fibroblástica, a neoformação vascular, a proliferação e migração de células epiteliais e a contração da ferida (MAGALHÃES, 1999).

Postlethwait (1970) estudou a reação da seda, algodão, náilon monofilamento, propileno monofilamento e dracron multifilamento na musculatura de coelhos. O náilon causou a menor reação tecidual em relação aos outros fios. Na primeira semana estimulou a resposta celular, com predomínio de histiócitos e fibroblastos, havendo uns poucos linfócitos e neutrófilos. Em duas semanas, algumas suturas mostraram fibrose ao redor do fio de náilon. Em quatro semanas foi verificada resposta similar em todas as suturas, embora em algumas houvesse tecido conjuntivo. Após seis a 12 meses a reação celular foi mínima.

EDLICH e colaboradores (1973) utilizaram vários materiais de sutura em feridas de pele em camundongos e concluíram que a estrutura química de uma sutura parece ser o fator mais importante no desenvolvimento da infecção e que a configuração física constitui um papel relativamente sem valor. Notaram que em tecidos contaminados a incidência mais baixa de infecção ocorreu com o náilon, quando comparado a outros fios.

Castro et al. (1978) citam que a pouca maleabilidade, a possibilidade de traumas em mucosas e pele, o baixo coeficiente de atrito e a instabilidade dos nós dos fios de sutura de náilon os tornam um material com desvantagens significantes quando se trata de coaptação de bordos e feridas que exigem uma cicatriz menos evidente, devendo ser atingida por um processo cicatricial de qualidade, além da desvantagem daqueles que são multifilamentares favorecerem a aderência de indutos, aumentando a inflamação tecidual superficial.

Postlethwait (1979) implantou fios de náilon monofilamento, polipropileno monofilamento, Dracron multifilamento e Dracron revestido com Teflon nos músculos da parede abdominal de coelhos e amostras foram recuperadas em intervalos de seis meses a cinco anos. O náilon causou a menor resposta tecidual e geralmente foi circundado por uma margem delgada de tecido fibroso.

O fio de náilon é relativamente inerte quando implantado nos tecidos e uma delgada cápsula de tecido conjuntivo é produzida ao redor do mesmo, sendo esta a maior vantagem quando utilizado como sutura oculta (TURNER & McILWRAITH, 1985).

O náilon é considerado material permanente quando usado em Medicina Veterinária, embora seja degradável, ocorrendo a sua hidrólise vagarosa liberando radicais poliamida bacteriostáticos (CAMPBELL & MARKS, 1985).

Silva e colaboradores (2002) através de estudo comparativo entre os fios de polidioxanona (PDS) e poliamida na tenorrafia de coelhos concluíram que o fio de náilon apresentou maior resistência à tração que o PDS aos 15 dias de pós-operatório, período crítico da cicatrização e que não houve diferença estatisticamente significante entre os fios aos 30 dias de pós-operatório.

Borba e colaboradores (2000) em estudo comparativo do uso dos adesivos etil-cianoacrilato e butil-cianoacrilato com o náilon monofilamentar, na síntese de pele em ratos, encontraram reação inflamatória leve a moderada com a utilização do náilon, na avaliação histológica realizada com sete e 14 dias de pós-operatório.

Gueiros e colaboradores (2001) em estudo comparando o adesivo metil-2-cianoacrilato com fio de náilon na reparação de feridas cutâneas de cães e gatos, obtiveram os seguintes resultados com o náilon cirúrgico: aos três dias, em ambas as espécies, os resultados traduziam-se por predomínio de fenômenos vasculares e exsudativos, correspondendo ao início de uma resposta inflamatória. Aos seis dias de pós-operatório, em ambas as espécies, os

achados caracterizaram-se por diminuição da resposta inflamatória e início dos fenômenos reparativos de cura, representados pela fibroplasia e angiogênese. Em linhas gerais, constataram exsudação neutrofílica nas feridas tratadas com fio de náilon. A partir do nono dia, as alterações vasculares foram praticamente inexistentes em todos os animais. Os fenômenos exsudativos, aos seis dias, persistiram em intensidade moderada em grande número de animais. Da mesma forma, os fenômenos produtivos, caracterizados principalmente pela presença de tecido de granulação, também se faziam presentes na maioria dos animais. A partir do 12° dia, observou-se nítida tendência de diminuição do exsudato neutrofílico, fato esse também notado com o tecido de granulação que revelou gradativa diminuição de sua celularidade e maior produção de fibras colágenas. Nessa fase, notou-se, ainda, uma completa reepitelização da ferida cirúrgica. Aos quinze dias, observou-se a reparação efetiva de todas as feridas.

Pires (2002) em comparação histológica entre cola à base de gelatina, resorcina e formaldeído (GRF), fio de náilon cirúrgico e etilcianoacrilato na síntese de ferimentos cirúrgicos produzidos em dorso de ratos, encontrou no grupo do náilon uma resposta inflamatória branda após dois dias, em cinco dias observou epitélio cicatrizado e início de atividade fibroblástica. Após 21 dias, houve a resolução total da área lesada, apontando para um comportamento histológico melhor, comparado com o do etil-cianoacrilato e a cola à base de GRF.

Shimizu e colaboradores (2003) compararam o n-butil cianoacrilato com suturas de náilon na fixação de retalho cutâneo em ratos. Na avaliação histológica em ambos os grupos, aos sete dias de pós-cirúrgico, as feridas apresentavam-se recobertos por crosta serocelular com predominância de neutrófilos e presença eventual de macrófagos. Abaixo da crosta havia tecido de granulação jovem, edemaciado e vascularizado contendo infiltrado leucocitário discreto, composto especialmente de células mononucleares. No 15º dias de pós-operatório,

havia crosta serocelular recobrindo a lesão, com predominância de neutrófilos. Nessa fase havia reepitelização parcial da ferida, com presença de camada única de células epiteliais dispostas sobre tecido de granulação maduro, rico em fibras colágenas e pouco vascularizado. Na região do subcutâneo observou-se reação granulomatosa do tipo corpo estranho ao redor do material utilizado na síntese.

Loiácono (2003) realizou análise comparativa histológica e tensiométrica entre a cicatrização de feridas cutâneas tratadas com o adesivo octil-2-cianoacrilato e com sutura intradérmica com fio náilon cirúrgico em ratos, encontrando os seguintes resultados: No sétimo dia de pós-operatório a reação inflamatória foi considerada moderada mista (macrófagos, linfócitos) e proliferação capilar com aspecto de tecido de granulação. Aos 14 dias as amostras apresentaram densa reação inflamatória tipo crônica, com predomínio de linfócitos e algumas células do tipo corpo estranho. Com 21 dias foi observado reação inflamatória moderada, demonstrando tecido colágeno espessado com fibroblastos esparsos e presença de células gigante do tipo corpo estranho.

Em estudo clínico e histopatológico da reação tecidual às suturas interna e externa na coxa de ratos com fios monofilamentares de náilon e poliglecaprone 25, Ribeiro e colaboradores (2005) concluiram que as suturas externas realizadas com o fio de náilon induziram menor reação tecidual, enquanto que nas suturas internas este fio contribuiu para perpetuar a reação tecidual. De acordo com os resultados obtidos em seus estudos, o fio de náilon manteve elevada presença de fibrobastos ativos secretando matriz de colágeno, o que caracterizou uma proliferação fibroblástica acompanhada de fibrose.

2.3 Linha para pesca 100% poliamida

Na Cirurgia Veterinária a linha para pesca 100% poliamida tem sido usada artesanalmente de forma rotineira na sutura de fáscias, aponeuroses e pele, oferecendo excelente sustentação e tolerância orgânica.

Rahal e colaboradores (1997) realizaram estudo comparativo das reações teciduais produzidas pela linha para pesca 100% poliamida e o fio de náilon cirúrgico, através de implante intramuscular em ratos. A linha de pesca foi implantada após ser submetida a esterilizações diferente para cada grupo (formalina, autoclavados uma vez e autoclavados duas vezes). O fio de náilon cirúrgico com cinco dias após implante, exibiu predominantemente células mononucleares, embora tenham sido presenciados polimorfonucleares e fibroblastos. No 15º dia estas lesões regrediram e aos 90 dias foram discretas. No exame histopatológico dos animais com implante de linha de náilon para pesca em formalina havia, no 5º e 15º após implantação, inflamação aguda predominantemente netrofílica, macrófagos, mastócitos e necrose concentrando-se especialmente ao redor do implante. No 90º dia o infiltrado regrediu, permanecendo tecido fibroso maduro e discreto mononuclear (linfócito) em volta do implante. No grupo da "linha de pesca" autoclavada uma vez foi observado com cinco dias uma intensa reação inflamatória aguda com predomínio de neutrófilos, raros macrófagos, mastócitos e fibroblastos, além de um tecido fibroso jovem que contornava o implante. Com 15 dias foram verificadas as mesmas lesões, porém em menor intensidade. Aos 90 dias a reação inflamatória foi predominantemente mononuclear (linfócitos), com tecido de reparação exuberante e maduro especialmente na camada interna ao implante.

Em trabalho utilizando 30 ratos Wistar, Souza (2001) estudou os aspectos morfológicos da cicatrizaçao de feridas cirúrgicas da pele suturadas com diferentes tipos de

poliamida (linha para pesca 100 por cento poliamida e náilon monofilamentar). Os resultados da análise histopatológica mostraram que o número de células do granuloma do processo inflamatório foi significantemente inferior para o fio de pesca de poliamida em relação ao fio de náilon monofilamentar e que não houve diferença significante entre os fios, ao final de quatorze dias, quanto ao número de fibroblastos e de células fusiformes. Concluiram que o fio de pesca de poliamida a 100 por cento e o fio de náilon monofilamentar não apresentam diferenças significantes na cicatrização de feridas cirúrgicas, na pele de ratos.

Raiser e colaboradores (2003) implantaram a linha para pesca 100% poliamida como substituto de perda tendínea do calcâneo comum em cães. Encontraram intensa reação ao fio, com presença de macrófagos e células gigantes, além de proliferação exuberante de tecido de granulação, que às vezes sofria metaplasia nas áreas em que o fio se dispunha transversal às fibras colágenas e junto aos nós. Nos cortes em que o fio aparecia paralelo às fibras colágenas, a reação foi discreta denotando que a reação à simples presença do fio é insignificante. Após 150 dias de evolução da cicatrização a reação foi caracterizada com o envolvimento do fio por uma cápsula fibrosa.

2.4 Métodos de esterilização

Entre os diversos métodos empregados para a esterilização dos fios para sutura estão: a autoclavagem (calor úmido), raios gama (radiação) e os métodos químicos (ex.: formaldeído e o óxido de etileno). A autoclavagem é um dos métodos mais amplamente utilizados por ser seguro, efetivo e relativamente barato, sendo seu uso limitado a materiais que não são danificados pela umidade ou calor (RAHAL et al., 1997).

A irradiação é aplicada a materiais sensíveis ao calor e requerem aparelhagem de alto custo. Os raios gama são comumente utilizados para a esterilização do fio de náilon cirúrgico. O formaldeído libera vapores irritantes e podem ser lesivos ao tecido, era empregado para esterilizar equipamentos médicos e cirúrgicos. O óxido de etileno é quase exclusivamente utilizado para esterilização de equipamento e materiais que não podem ser autoclavados, tendo como desvantagens seu alto custo operacional, o tempo necessário para efetivar o processo e os possíveis riscos aos pacientes e aos profissionais envolvidos. (COSTA,1990; AORN , 1997).

No que se refere às reações teciduais produzidas pela "linha de pesca", Rahal e colaboradores, (1997) realizaram um estudo comparativo com o fio de náilon cirúrgico, implantando segmentos de ambos sob a pele de ratos. O grau de reação tecidual levou os autores a concluir que a maior reação ocorreu com a linha de pesca mantida em formalina e a menor com o fio de náilon cirúrgico; as linhas de pesca autoclavadas uma e duas vezes se comportaram de forma semelhante e apresentaram uma reação intermediária. Como não foi detectado crescimento bacteriano pela cultura, com os métodos de esterilização utilizados, considerou-se que ambos foram eficientes, porem deve ser considerada a irritação que o resíduo do formaldeído causa nos tecidos.

Rahal e colaboradores (1999) realizaram estudo comparativo entre o fio de náilon e a linha de pesca (poliamida) e a sua aplicabilidade como fio cirúrgico. O náilon de pesca apresentou mínima perda de resistência com autoclavagem, podendo resistir ao processo por 3 vezes consecutivas com pouco efeito. Não foi observado crescimento bacteriano 72 horas após a esterilização de linhas de náilon para pesca tanto em formalina como autoclavadas. Após a autoclavagem foi observada uma alteração da coloração da linha de náilon que de transparente tornou-se "amarelada". Também ficou mais maleável à manipulação. A memória ficou mais acentuada com a autoclavagem, do que com a formalina.

Pelos resultados da análise estatística, verificou-se que a esterilização pelo calor úmido exerceu um efeito adverso na resistência da "linha de pesca". As linhas mantidas em pastilhas de formalina mantiveram na sua maioria suas características originais de resistência, comprimento, diâmetro e alongamento quando comparada ao grupo controle. Cabe lembrar que o formaldeído é considerado, em geral, como sendo irritante para pele e mucosa (RAHAL et al., 1999).

2.5 Abraçadeiras

As abraçadeiras de náilon são dispositivos flexíveis projetados com um sistema auto-travante que favorece seu manuseio, envolvendo cabos e fios rapidamente, além de muitas outras características para a economia de trabalho em instalações eletro-hidraúlicas. Fabricadas em poliamida, resistentes ao desgaste e ao ataque de produtos químicos, estão indicadas para o trabalho contínuo na faixa de temperatura de menos 40ºC a 85ºC, resistindo a até 135º C (HOLLINGSWORTH, 2006).

As abraçadeiras de náilon têm sido comumente utilizadas em várias especialidades cirúrgicas. Chávez-Caartaya e colaboradores (1992) utilizaram as abraçadeiras como suturas para fechamento da parede abdominal, demonstrando a utilidade destes dispositivos em laparotomias planejadas para lavagens peritoneal nas septsemias intra-abdominal, para serem abertos e fechados muitas vezes se necessários.

Na cirurgia ortopédica Schmidt & Davis (1981) empregaram as abraçadeiras de náilon associadas às placas metálicas na fixação interna de fraturas, apresentando vantagens sobre os fios de aço, como a praticidade na sua aplicação e menor injúria causada ao tecido mole circunvizinho.

As abraçadeiras de náilon são dispositivos facilmente encontrados, de fácil manipulação, custo baixo e de fácil esterilização, sendo potencialmente promissoras em ovariohisterectomias, bem como em outras cirurgias que exijam ligaduras vasculares seguras (CASTRO et al., 2004).

Sorbello e colaboradores (1999) realizaram teste de comportamento biológico, implantando segmento de abraçadeira de náilon em ratos. À macroscopia foi observado, após 90 dias de implante intramuscular, baixa reação inflamatória devido ausência de exsudato e de aderência dos tecidos aos fragmentos. Este fato foi confirmado pela microscopia, onde todos os 10 animais apresentaram escassa reação inflamatória em torno do material implantado, representada por raros linfócitos e macrófagos, predomínio de fibrose madura com presença de fibroblasto e fibras colágenas, não havendo granuloma de tipo corpo estranho em nenhum dos animais.

Sorbello e colaboradores (1999) em estudo experimental com cães, confirmaram a aplicabilidade das abraçadeiras de náilon pela via vídeo-endoscópica (toracoscopia ou laparoscopia), sendo possível executá-la sem dificuldades, dispensando o emprego de instrumental cirúrgico especial.

A utilização de abraçadeiras de náilon, em estudo experimental com cães (ligaduras hemostáticas, de contenção e de apresentação em diferentes órgãos como brônquio, seguimento e lobo pulmonar, vasos de médio e grande calibre, por toracotomia; apresentação do esôfago abdominal, ligaduras de ducto cístico, de diferentes alças do intestino delgado e do cólon, do apêndice cecal e de vasos do meso, por laparotomia), veio confirmar a sua aplicabilidade, capacidade de apreensão de material, simplicidade, segurança e economia, podendo ser entendida como um recurso a mais à disposição do cirurgião, e podendo ser usada em cirurgias convencionais (SORBELLO et al., 1999).

Na laparotomia exploratória, realizada 45 dias após a ovario-histerectomia em cadelas com o uso de abraçadeira de náilon, constatou-se ausência de alterações inflamatórias de qualquer natureza, estando as ligaduras dos cotos em perfeito estado. Observou-se que tecido fibroso revestia e envolvia a superfície das abraçadeiras de náilon, cuja presença era perceptível apenas ao tato. Portanto, a técnica alternativa para a promoção da ligadura dos cotos e dos vasos do corpo uterino foi considerada plenamente eficiente (CASTRO et al., 2004).

Miranda e colaboradores (2004) avaliou a resistência à tração das abraçadeiras de náilon utilizada como cerclagem na redução de fraturas em cães. A abraçadeira de náilon apresentou durante os testes físicos e como cerclagem na redução de fraturas oblíquas de fêmur em cães, adequada resistência à tração quando associada à pinagem intramedular, favorecendo uma maior estabilidade e uma consolidação da fratura muito evidente. Observaram que não ocorreu seu rompimento no momento da aplicação, e /ou afrouxamento nos períodos subseqüentes, o que confirmou sua aplicabilidade nesse procedimento.

Em um estudo com 10 cadelas, a abraçadeira de náilon mostrou-se adequada e pode ser empregada na ovariohisterectomia dessa espécie, como método alternativo de hemostasia, sem ocorrência de complicações pós-operatórias moderadas ou severas (SILVA et al., 2004).

Silva Filho e colaboradores (2004) em um estudo com ligadura de cordão espermático e castração aberta de equinos usando a abraçadeira de náilon, constataram que os animais não apresentaram qualquer tipo de rejeição à abraçadeira, por período de 12 meses. Concluíram pela viabilidade do uso do dispositivo de náilon, por ser prática, de baixo custo, de fácil e rápida aplicação e, principalmente, por diminuir os riscos de complicações pós-operatórias.

SILVA e colaboradores (2005) utilizaram abraçadeira de náilon na hemostasia preventiva em ovariectomia e orquiectomia de equinos. O dispositivo mostrou-se de fácil manuseio e economicamente viável quando comparado com outros métodos empregados (fio

de categute na ovariectomia e emasculador na orquiectomia). Além disso, não houve complicações pós-operatórias como hemorragias e rejeição, granulomas, funiculites e abcessos. Portanto, concluíram que o dispositivo pode ser indicado na hemostasia preventiva das ovariectomias e orquiectomias em eqüinos.

As abraçadeiras quando avaliadas como método de hemostasia na orquiectomia em eqüinos, mostraram-se resistentes à tração exercida no local de aplicação, não apresentando sinais de fragilização e quando comparada ao uso do emasculador e do categute apresentou menor custo e reduziu o tempo de duração do procedimento cirúrgico (SILVA et al. 2006).

Em estudo avaliando a operacionalidade e funcionalidade das abraçadeiras de náilon como método hemostático prévio para ligadura dos complexos arteriovenosos do útero e ovários nas ovariosalpingohisterectomias em gatas, Oliveira (2006) concluiu que a abraçadeira de náilon, é um dispositivo potencialmente promissor, pois mostrou-se de fácil e rápida aplicação e resistentes a tração exercida no local de aplicação.

Silva e colaboradores (2007) avaliaram em estudo, a eficácia da abraçadeira de náilon como método hemostático na ovariectomia em éguas e estimaram o custo do procedimento, comparado ao uso do categute e do emasculador. Obtiveram os resultados através de exames clínicos, hematológicos e possível ocorrência de complicações trans e pós-operatórias. Os três métodos utilizados promoveram hemostasia preventiva satisfatória, no entanto, a abraçadeira de náilon apresentou menor custo, diminuiu o tempo do procedimento cirúrgico e permitiu o não-registro de intercorrências no pós-operatório.

As abraçadeiras foram consideradas material atóxico e resistente à temperatura de até 260°C após ser submetida à análise de toxicidade e resistência térmica no Instituto Adolfo Lutz (Ministério da Saúde – Secretaria Nacional de Vigilância Sanitária e Alimentos) (SORBELLO, 1999).

Resultados de Miranda e colaboradores (2004) indicaram que não ocorreram alterações consistentes na resistência das abraçadeiras de poliamida após autoclavagem á 132° C por 30 minutos.

A abraçadeira de náilon é resistente à tração tanto em seu estado natural como após a autoclavagem. Ela apresenta uma maior resistência após esse método de esterilização, podendo ser uma opção na fixação de fraturas oblíquas de fêmur, dada a facilidade de manuseio e de ajuste à circunferência óssea (MIRANDA et al., 2006).

3. Material e Métodos

3.1 Local de execução da pesquisa

- Hospital de Medicina Veterinária Professor Renato Medeiros Neto.

Setores envolvidos:

- Cirurgia de Pequenos Animais;
- Laboratório de Histopatologia ;
- Biotério da Universidade Federal da Bahia.

3.2 Animais

Para a realização deste estudo foram utilizados 20 *Rattus norvegicus*r (Wistar) fêmeas, com peso médio de 180g com 6 meses de idade, oriundos do Biotério da Universidade Federal da Bahia.

Os animais foram submetidos a um período de quarentena e confinamento para adaptação às condições experimentais e vermifugados contra endo e ectoparasitas (Mebendazol e Ivermectina), permanecendo em gaiolas (04 animais por unidade), onde receberam água mineral e ração *ad libitum*.

3.3 Implantes

Para obtenção dos implantes foram utilizadas:

- Abraçadeiras[1] de náilon (poliamida), tipo fita, incolor, adquiridas no comércio especializado de materiais elétricos, da qual foram preparados segmentos lineares de 0,018g, posteriormente esterilizados por autoclavagem (132°C por 30 minutos).
- Náilon cirúrgico monofilamentado nº. 0[2], do qual foram preparados segmentos de 0,018g, sob a forma de nó cirúrgico, posteriormente esterilizados por autoclavagem (132°C por 30 minutos).

3.4 Grupos experimentais

A amostra foi dividida em 5 grupos de 4 animais (Grupo 1 ou G1, Grupo 2 ou G2, Grupo 3 ou G3, Grupo 4 ou G4 e Grupo 5 ou G5). Em todos os grupos os animais foram submetidos ao procedimento cirúrgico descrito posteriormente, sendo sacrificados após sete (Grupo 1), 14 (Grupo 2), 21 (Grupo 3), 28 (Grupo 4) e 35 (Grupo 5) dias do ato operatório. O sacrifício foi realizado com a utilização de dose letal do anestésico geral Pentoberbital Sódico (Tiopental ®).(Figura 1)

[1] Tramontina®, Ref. 57530/009 - 104 x 2,65 x 1,00 mm - Ø22 mm²
[2] Nylon Monofilamentado 0, Medsuture, Huaiyin Méd Instr. Factory - China

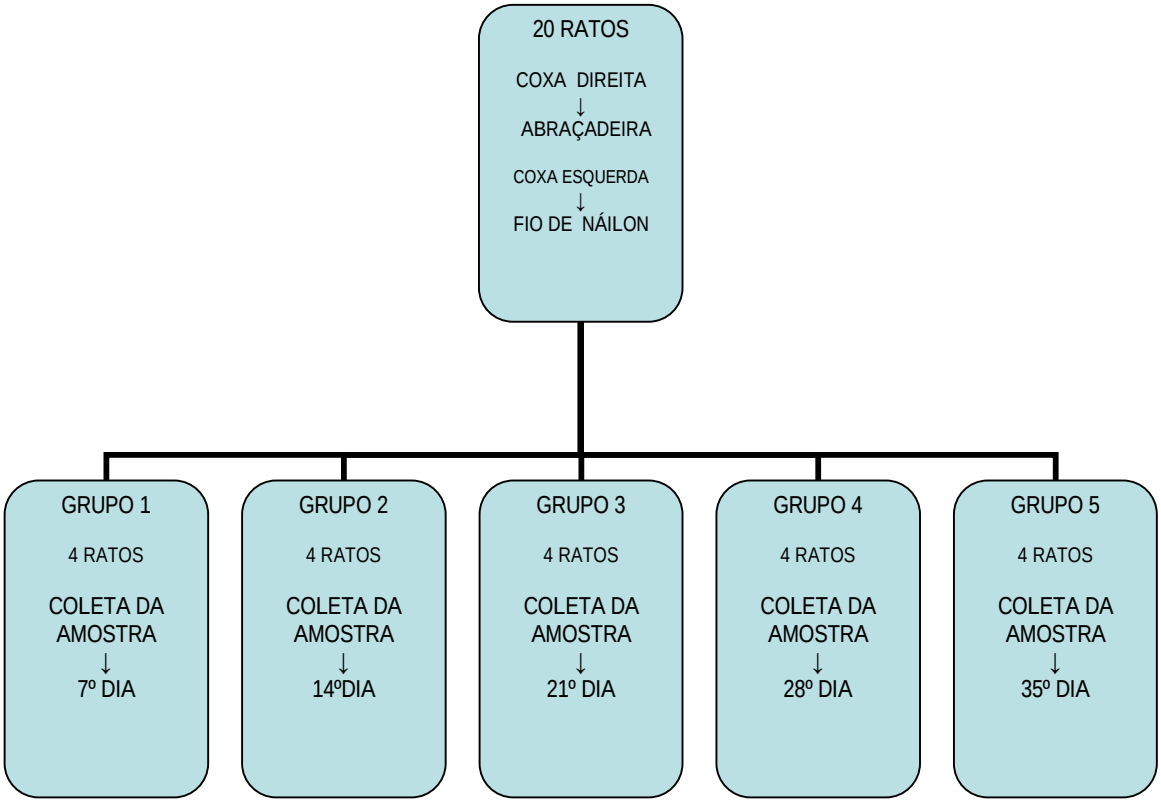

Figura 1. Organograma do delineamento dos grupos e seus respectivos tempos para obtenção de amostra.

3.5 Pré-operatório

Após serem submetidos a jejum hídrico e alimentar por 12 horas antes da cirurgia os animais foram pesados e a anestesia geral foi realizada com Cloridrato de Quetamina e o Cloridrato de Xilazina, diluídos 1:1 na dose de 0,1mg/100g através da via intraperitonial.

3.6 Procedimento cirúrgico

Os animais foram posicionados em decúbito esternal para a realização da tricotomia manual. Foi realizada anti-sepsia com polivinilidopirrolidona na região compreendida entre o dorso e coxa direita e esquerda e em seguida os campos estéreis foram posicionados.

Imediatamente após esta etapa foi efetuada a incisão linear de 15 mm de extensão com bisturi convencional lâmina n°24.

Após esta etapa, os animais foram submetidos à dissecção cirúrgica dos planos cutâneo e muscular com tesoura, e divulsão dos músculos vasto lateral e bíceps femural com pinça hemostática de Crile reta.

Um seguimento da abraçadeira de poliamida com 0,018g, esterelizada por autoclavagem (132°C por 30 minutos) foi colocado abaixo desses músculos do membro posterior direito e um seguimento de fio de náilon monofilamentar cirúrgico, de peso equivalente ao do seguimento da abraçadeira, foi colocado na mesma região do membro contra lateral.

O plano cutâneo foi suturado através da utilização dos fios monofilamentares de náilon n°4-0 em ambos os membros.

Findo o procedimento operatório, os ratos foram confinados em gaiolas apropriadas, observados até a recuperação anestésica e transportados para o Biotério da Universidade Federal da Bahia.

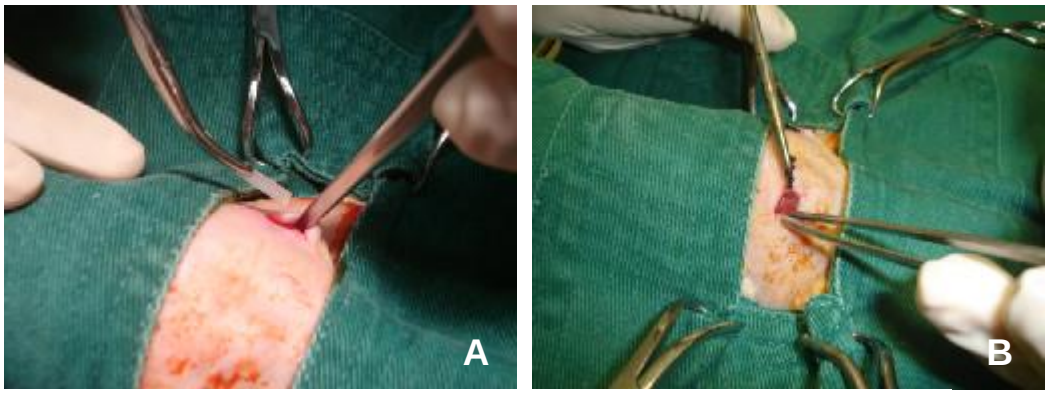

Figura 2 - Implante dos segmentos da abraçadeira e do náilon cirúrgico.
A – Segmento da abraçadeira sendo implantado.
B – Segmento do náilon cirúrgico sendo implantado.

3.7 Avaliação pós-operatória

3.7.1 Análises macroscópicas

Para a descrição dos resultados observados macroscopicamente foram examinadas as regiões em contato com o material implantado nos animais de cada grupo experimental, nos 7º, 14º, 21º, 28º e 35º dias de pós-operatórios, sendo os seguintes eventos considerados:

- Presença ou não de aderência do tecido ao material;

- Presença ou não de exsudato;

- Quando presente o exsudato seria classificado como purulento-seroso ou sanguinolento;

- Presença ou não de edema.

3.7.2 Analises histopatológicas:

As amostras com o tecido adjacente ao material implantado foram retiradas com o mínimo de traumatismo e fixadas em solução de formol a 10%, encaminhados ao Laboratório de Patologia Animal da Universidade Federal da Bahia, processados e incluídos em parafina para a realização de cortes semi-seriados transversais de 5 mm. As seções foram coradas pela coloração de rotina com Hematoxilina-Eosina (HE).

As lâminas foram avaliadas por examinador, previamente informado quanto aos critérios a serem utilizados, sob microscopia de luz com aumento de 10X para a visualização panorâmica da lâmina e caracterização do padrão de reação tecidual em nula, discreta,

moderada e intensa (escore de zero a três); e um aumento de 40X para visualização dos detalhes da reação, dos tipos e eventos celulares presentes. Foram anotados os eventos de reação inflamatória, tipo celular, proliferação fibroblástica e neovascularização.

O granuloma de corpo estranho foi considerado quando na ocorrência de macrófagos multinucleados, linfócitos e eventualmente plasmócitos.

4. Resultados e discussão

As abraçadeiras de náilon têm sido comumente empregadas em várias especialidades cirúrgicas (CHÁVEZ-CARTAYA et al., 1992; SILVA et al., 2004; SORBELLO et al., 1999; CASTRO, 2004; FILHO et al., 2004; OLIVEIRA, 2006; SILVA et al., 2005; SCHMIDT & DAVIS, 1981; MIRANDA, 2004). Esse dispositivo vem sendo rotineiramente empregado como método para hemostasia na ovariosalpingohisterectomia (OSH) com o intuito de diminuir o custo desse procedimento, uma vez que seu uso baixa o tempo total de cirurgia, quando comparado ao tempo trans-operatório das técnicas tradicionais, diminuindo o consumo de anestésico e dispensando o cirurgião auxiliar possibilitando montar uma rotina que viabilize economicamente a sala de cirurgia, podendo um cirurgião operar um número maior de animais por período.

O aumento da população animal e a adequada conscientização da população sobre a necessidade do correto controle da natalidade em animais domésticos vem tornando a ováriosalpingohisterectomia (OSH) a cirurgia mais realizada na medicina veterinária. Procedimentos para a esterilização eletiva são ferramentas indispensáveis nas estratégias de controle populacional animal (CASTRO et al. 2004). Além disto, a OSH é o tratamento de escolha para a maioria das uteropatias, hirpeplasia endometrial, ruptura uterina, neoplasia uterina e em fêmeas diabéticas visando impedir as alterações hormonais que interferem a efetividade das medicações (FINGLAND; 1996; WILSON e HOWARD, 1998). Com base nesses dados foram utilizadas somente fêmeas nesse experimento.

MALM et al. (2005) em estudo do estresse pela análise do cortisol plasmático em cadelas submetidas à ovariohisterectomia, constatou a elevação do cortisol (hormônio indicador da dor) proporcionalmente a elevação do tempo cirúrgico, o que reitera a busca por técnicas que diminuam o tempo cirúrgico em pró do bem-estar animal.

A cada novo material de sutura que é produzido, torna-se necessária uma avaliação experimental de suas características para o estabelecimento de sua aplicabilidade. Com a necessidade de se estabelecer padrões de comparação entre os diferentes aspectos a serem considerados para um fio de sutura ideal, foi comprovado que a avaliação comparativa ainda é a melhor proposta, permitindo a confrontação ao longo de determinado período do comportamento dos fios de maneira geral (LABAGNARA, 1995).

A avaliação dos biomateriais baseia-se na resposta inflamatória que os mesmos causam no hospedeiro, o que se denomina de biocompatibilidede. Na compilação ampla da literatura, parece ter sido somente Sorbello et al. (1999) que avaliaram a abraçadeira de náilon em teste de comportamento biológico. Com este propósito, visto que não encontramos estudos que demonstrassem a reação tecidual local do hospedeiro a este dispositivo, tornou-se importante investigar este aspecto neste dispositivo tão promissor na cirurgia veterinária.

O rato foi o animal escolhido por ser de pequeno porte, de grande resistência ao meio ambiente, dócil em seu manuseio e criado em laboratório, com linhagens bem definidas, podendo-se obter amostras homogêneas com relação à sua idade e o peso de valores. É animal de custo relativamente baixo, que não exige tratamento diferenciado e tem transporte facilitado, podendo-se estudar grande número deles. Não requer alojamento individual e, desta forma, é possível obter-se número de dados que possibilitará acurácia ao experimento, em período curto de tempo.

Além disso, nestes animais, podem ser obtidos resultados mais uniformes, baseado principalmente nos trabalhos similares empregando o mesmo espécime (BORBA et al., 2000; PIRES, 2002; RAHAL et al., 1997; RIBEIRO et al.; SHIMIZU et al., 2003; SORBELLO et al., 1999; Souza, 2001).

Neste estudo foram implantados tanto a abraçadeira como o náilon cirúrgico no mesmo animal para efeitos de homogeneização da amostra, permitindo uma comparação da reação tecidual entre os materiais implantados em um mesmo organismo.

O fio de náilon cirúrgico foi escolhido, por ser constituído pelo mesmo material da abraçadeira (poliamida), o que facilita a avaliação da forma física em que o material se apresenta, sendo essa a principal diferença entre os materiais implantados. Conforme Bellenger (1982), diversos fatores podem influenciar a reação dos fios de sutura aos tecidos, sendo assim o náilon cirúrgico foi implantado com vários nós, o que facilitou a sua implantação por diminuir o tamanho do segmento e mimetizou as condições em que esse fio é utilizado na confecção de suturas.

A reação tecidual provocada pelos fios é proporcional à sua espessura, ou seja, uma sutura feita com um fio de diâmetro calibroso apresenta uma resposta mais intensa no tecido do que aquela realizada com o mesmo tipo de fio, porém com menor espessura (BELLENGER, 1982; BATISTA et al., 2002). Com base nessa afirmação, torna-se importante posterior estudo que considere a quantidade de material empregado nas suturas com a abraçadeira e o fio de náilon cirúrgico, uma vez que neste estudo não foi levado em conta tal fato, sendo implantado segmentos de peso equivalente.

Segundo Hering et al. (1993), a reação tecidual às suturas inicia-se com o trauma cirúrgico, porém a reação ao fio propriamente dita aparece entre o segundo e o sétimo dia após sua implantação. Baseado neste achado da literatura, no presente estudo as avaliações macroscópicas e histopatológicas foram realizadas a partir do sétimo dia de pós-operatório.

Nenhum animal manifestou sinais de infecção e todos os segmentos implantados estavam presentes no momento da coleta.

Na avaliação macroscópica foi constatada baixa resposta inflamatória em todos os grupos devido à ausência de exsudato e hiperemia no tecido em contato com o implante e não

sendo observado edema e aderência dos tecidos aos fragmentos, no momento de retirada das peças para análise histopatológica.

A análise macroscópica forneceu informações importantes sobre o processo de cicatrização que, apesar de envolver uma série de fenômenos inflamatórios foi isenta de complicações para ambos os materiais implantados. A constatação da baixa reação inflamatória sem a presença de exsudato, aderência, edema e hiperemia local são indícios precoces da tolerabilidade do material implantado pelo tecido receptor, como afirma Pavanati (2001) em estudo de biocompatibilidade.

A resposta biológica tecidual foi determinada em função das alterações inflamatórias (presença de edema, alterações vasculares e infiltrado inflamatório) e dos processos reparatórios (proliferação fibrobástica e neoformação vascular). Foram atribuídos escores (de zero a três), subjetivamente, a cada evento analisado. As lâminas foram avaliadas por examinador, previamente informado quanto aos critérios a serem utilizados. A metodologia empregada foi escolhida por ser a mesma utilizada por vários autores na avaliação de reação tecidual (RIBEIRO et al.; SANADA et al., 2003), permitindo assim uma comparação dos resultados obtidos neste estudo.

A avaliação microscópica é importante neste estudo por dimensionar não só a resposta celular, mas também a resposta do tecido receptor como um todo, de tal modo que os sistemas imunológico e metabólico possam participar e expressar a sua influência frente a substancias liberadas pela dissolução ou degradação do implante. A análise comparativa da população celular na fase aguda e na evolução tanto pelas características quantitativas como qualitativas associadas à necrose celular e a neoformação de vasos podem ser importantes para caracterizar a compatibilidade do implante (MARIOLANI et al., 1993; PAVANATTI et al., 2001).

Na análise histopatológica foi observado o mesmo padrão de reação inflamatória (75%discreta e 25%moderada) (**Tabela 1**), tanto para o implante de abraçadeira quanto para o do fio de náilon cirúrgico, resultado este que corrobora com os encontrados na literatura, em estudos realizados com a poliamida (BATISTA et al., 2002; BOOTHE et al., 1998; BORBA et al., 200; GUEIROS et al., 2001; PIRES, 2002; POSTLETHWAIT, 1970; RAHAL et al., 1997; RIBEIRO et al.; TURNER & McILWRAITH, 1985). Essa baixa reação inflamatória encontrada é uma das características esperadas em um bom fio de sutura (NARY FILHO, 1997; LABAGNARA, 1995).

TABELA 1 – Resultados histopatológicos

	Reação Inflamatória			
	(0)	(+)	(++)	(+++)
Grupo 1 – 7 dias				
Ab	0	1	3	0
N	0	2	2	0
Grupo 2 – 14 dias				
Ab	0	3	1	0
N	0	2	2	0
Grupo 3 – 21 dias				
Ab	0	3	1	0
N	0	3	1	0
Grupo 4 – 28 dias				
Ab	0	4	0	0
N	0	4	0	0
Grupo 5 – 35 dias				
Ab	0	4	0	0
N	0	4	0	0

Um mesmo padrão de reação tecidual encontrado em estudo com dois artefatos de poliamida foi também observado por Souza (2001), que através de seus resultados concluiu que não houve diferença significante entre o fio para pesca 100% poliamida e o fio de náilon monofilamentar na cicatrização de feridas cirúrgicas, na pele de ratos.

No grupo 1 (7 dias) estava presente um infiltrado inflamatório moderado misto (macrófagos, plasmócitos, linfócitos e alguns poucos neutrófilos) (**Figura 8**) com discreta infiltração de células inflamatórias entre as fibras musculares e presença de fibroblastos (**Figura 3**). O resultado são os mesmos observados por Gueiros et al. (2001), Borba et al. (2000) e Loiácono (2003) que em estudos envolvendo o fio de náilon cirúrgico em sutura de pele, encontraram o mesmo padrão de reação tecidual e tipo celular observado neste estudo.

Os resultados deste estudo observados aos 7 dias de pós-operatório diferem um pouco dos encontrados por Rahal et al. (1997) quando realizaram estudo comparativo das reações teciduais produzidas pela linha para pesca 100% poliamida e o fio de náilon cirúrgico (implantados na musculatura de ratos). Esses autores, apesar de observarem uma baixa reação inflamatória e presença de fibrobastos nesse período, encontraram predomínio de neutrófilos com raros macrófagos e mastócitos, achado este que difere do tipo celular observado nesse estudo.

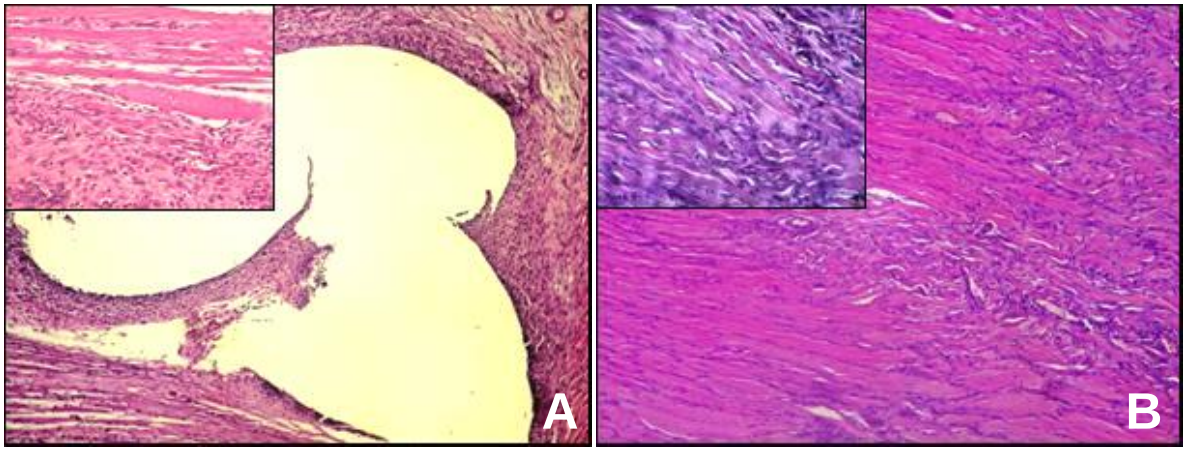

Figura 3. Rata Wistar, fêmea, 6 meses de idade. Microfotografia comparativa do local de inserção do implante no grupo G1 (7 dias), apresentando moderado infiltrado inflamatório misto.(A) Náilon cirúrgico. (B) Abraçadeira.

Nos animais do grupo 2 (14 dias), tanto para a abraçadeira , quanto para o náilon, foi observado um infiltrado inflamatório discreto a moderado, mononuclear (macrófagos e plasmócitos), com agregado inflamatório focal, sendo evidenciada discreta neoformação vascular (**Figura 4**). Resultado que corrobora com o descrito por Borba et al. (2000), que em estudo comparativo do uso dos adesivos etil-cianoacrilato e butil-cianoacrilato com o náilon monofilamentar, na síntese de pele em ratos, encontraram reação inflamatória leve a moderada em todos os ratos do grupo do náilon, em exame histológico realizado com 14 dias de pós-operatório.

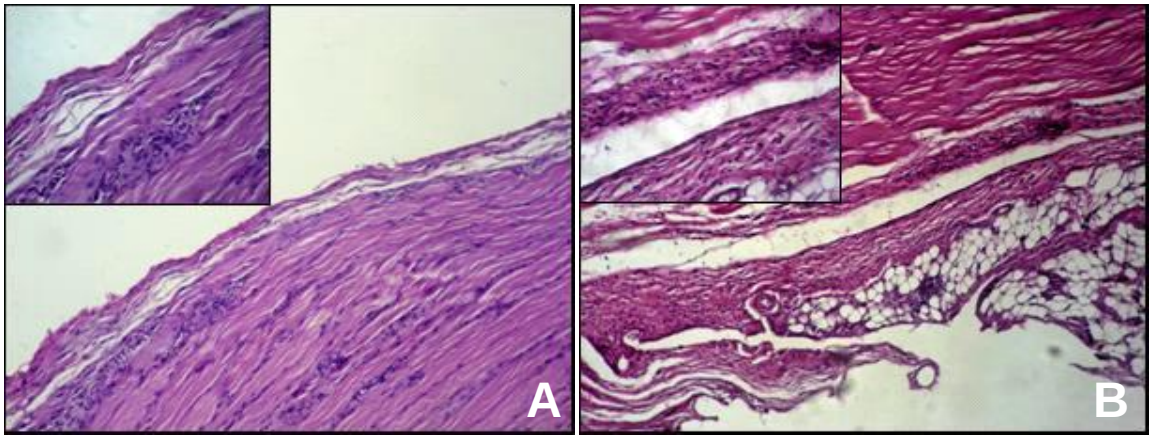

Figura 4. Rata Wistar, fêmea, 6 meses de idade. Microfotografia comparativa do local de inserção do implante no grupo G2 (14 dias), apresentando infiltrado inflamatório moderado a discreto misto. (A) Náilon cirúrgico. (B) Abraçadeira.

Os animais do grupo 3 (21 dias) ambos os implantes apresentaram um infiltrado inflamatório discreto misto (macrófagos, plasmócitos e linfócitos), sendo observado neovascularização (**Figura 8**) e moderada proliferação fibroblásticas. (Figura 3). Loiácono (2003), após o mesmo período de avaliação, observou resultado similar, descrevendo reação inflamatória moderada ao redor do fio de náilon cirúrgico em sutura intradérmica em ratos, demonstrando tecido colágeno espessado com fibroblastos esparsos e presença de células gigante do tipo corpo estranho, sendo este último achado não observado no presente estudo.

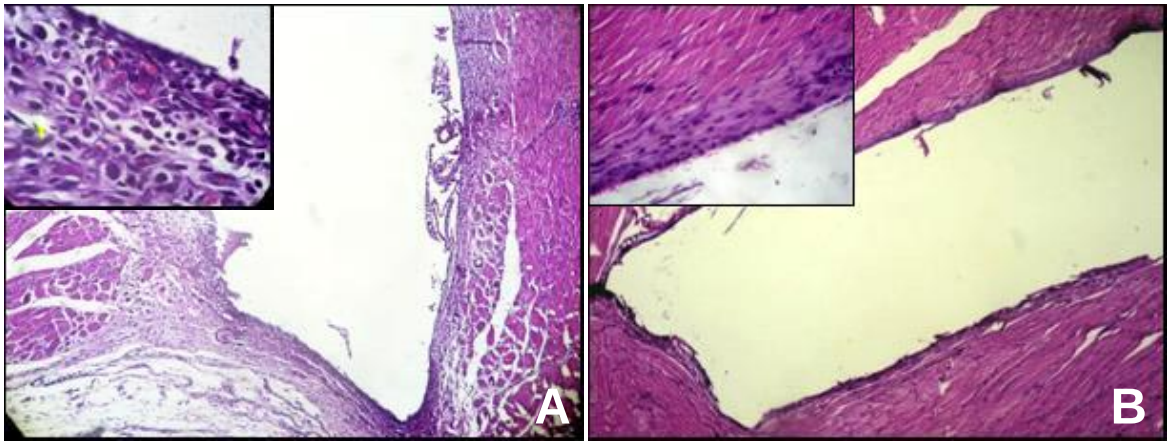

Figura 5. Rata Wistar, fêmea, 6 meses de idade. Microfotografia comparativa do local de inserção do implante no grupo G3 (21 dias), apresentando discreto infiltrado inflamatório misto.(A) Náilon cirúrgico. (B) Abraçadeira.

Foi visualizado nos animais do grupo 4 (28 dias) um discreto infiltrado inflamatório misto (macrófagos, plasmócitos e linfócitos) associado à formação de tecido de granulação (proliferação fibroblástica) (**Figura 6 e Figura 8**). Ribeiro et al. (2005) em estudo com náilon cirúrgico em suturas internas e externas na coxa de ratos, encontrou aos 28 dias de pós-operatório, uma reação inflamatória focal com intensa proliferação fibrobástica, resultados esses similares aos encontrados nesse estudo.

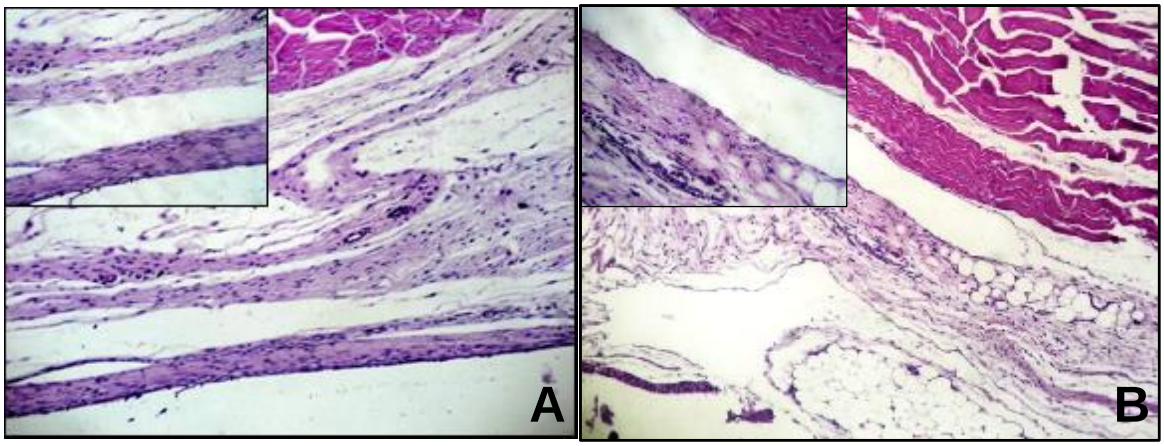

Figura 6. Rata Wistar, fêmea, 6 meses de idade. Microfotografia comparativa do local de inserção do implante no grupo G4 (28 dias), apresentando discreto infiltrado inflamatório misto associado a formação de tecido de granulação .(A) Náilon cirúrgico. (B) Abraçadeira.

No grupo 5 (35 dias) os animais apresentaram um infiltrado inflamatório discreto misto (linfócitos, plamócitos e macrófagos), de caráter crônico associado à fibroplasia, sendo evidenciada a presença de tecido cicatricial em maturação (proliferação fibroblástica) (**Figura 7 e Figura 8**). Na laparotomia exploratória, realizada 45 dias após OSH em cadelas com o uso de abraçadeira de náilon, Castro et al.(2004) também constatou que tecido fibroso revestia e envolvia a superfície das abraçadeiras de náilon, cuja presença era perceptível apenas ao tato.

A presença de fibroblastos em todos os grupos e em ambos os materiais implantados sugere uma boa cicatrização. Uma possível formação de cápsula fibrosa ao redor dos implantes poderia ser observada com a obtenção de amostras com um tempo pós-implante maior, como constataram vários autores em seus estudos envolvendo o fio de náilon cirúrgico e o fio de náilon 100% poliamida (BATISTA et al., 2002; PIRES, 2002; POSTLETHWAIT, 1970 e 1979; RAISER et al., 2003; RIBEIRO et al.; TURNER & McILWRAITH, 1985).

Não foi observada a presença de células gigantes de corpo estranho em nenhuma das peças analisadas. Esse achado corrobora com o encontrado por Sorbello et al. (1999) que não observaram granuloma de tipo corpo estranho em nenhum dos ratos nos quais foram implantados segmentos de abraçadeira em sua musculatura. Porém esse achado discorda com os encontrados por Shimizu et al. (2003) e Loiácono (2003), que observaram reação granulomatosa do tipo corpo estranho ao redor do náilon cirúrgico empregado em suturas na pele de ratos.

A resposta inflamatória mais intensa observada nos períodos iniciais de avaliação foi compatível com uma reação decorrente da desorganização tecidual causada pelo procedimento cirúrgico. A reduzida presença de plasmócitos e linfócitos, em todos os períodos, indicaram a boa aceitação biológica do material implantado pelo tecido (SANADA et al., 2003).

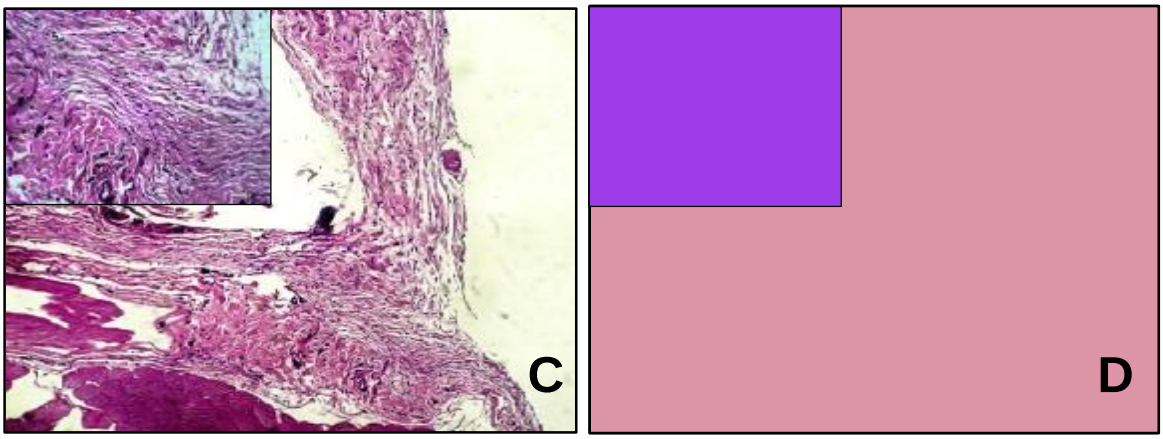

Figura 7. Rata Wistar, fêmea, 6 meses de idade. Microfotografia comparativa do local de inserção do implante no grupo G5 (35 dias), apresentando infiltrado inflamatório discreto misto, de caráter crônico associado a fibroplasia sendo evidenciada a presença de tecido cicatricial em maturação. (A) Náilon cirúrgico. (B) Abraçadeira.

Sorbello e colaboradores (1999), após submeterem a abraçadeira a análises de toxicidade e resistência térmica no Instituto Adolfo Lutz (Ministério da Saúde – Secretaria Nacional de Vigilância Sanitária – Divisão Nacional de Vigilância e Alimentos), apontaram que o náilon 6.6 (poliamida), material da abraçadeira utilizada neste estudo, foi considerado atóxico e resistente à temperatura até 260°. Esses resultados confirmam a grande resistência térmica do náilon a altas temperaturas e indicaram que a temperatura de 132°C, utilizada no processo de autoclavagem empregado neste experimento, é perfeitamente suportável pela abraçadeira de náilon. Carrillo e colaboradores (2002) também verificaram aumento da resistência à tração da abraçadeira de náilon quando submetida à esterilização por meio de autoclavagem.

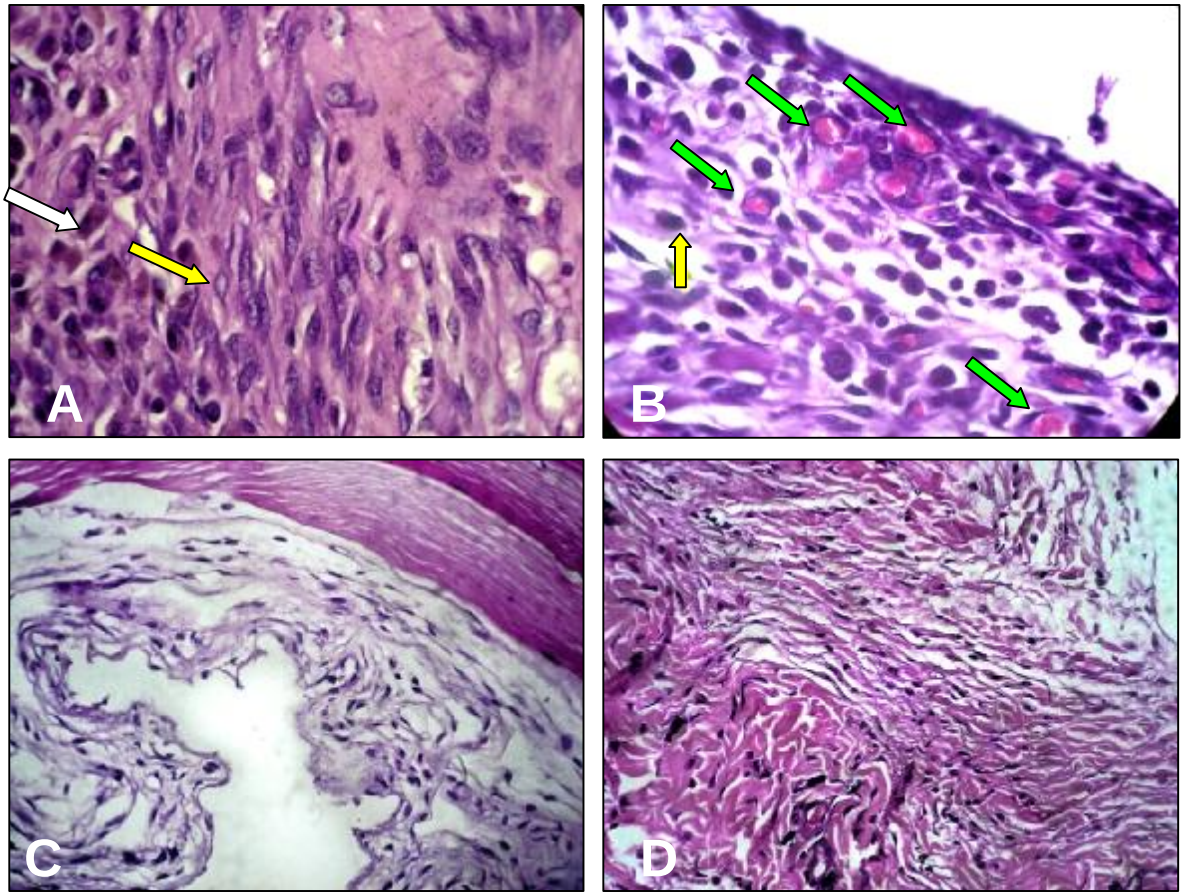

Figura 8. Rata Wistar, fêmea, 6 meses de idade. Microfotografia com detalhes do local de inserção dos implantes:
A - G1 (7 dias) náilon: macrófago com hemociderina (seta branca) e fibroblasto (seta amarela);
B – G3 (21 dias) náilon: neovascularização (setas verde) e plásmócito (seta amarela);
C – G4 (28 dias) abraçadeira: tecido de granulação em formação;
D – G5 (35 dias) náilon: tecido de granulação.

Tanto no aspecto macroscópico como na microscopia não foram observados sinais de infecção nos materiais implantados em nenhum dos períodos de observação, indicando que o método utilizado para esterilização foi eficiente. Esse resultado corrobora com os de Rahal et al., (1997 e 1999) que não observaram crescimento bacteriano em cultura após a esterilização por autoclavagem de linhas de náilon para pesca 100% poliamida.

Os nossos achados referem-se à reação tecidual em um animal roedor específico. Embora esse a abraçadeira venha sendo utilizada em cirurgias veterinária, vale ressaltar que nossos resultados necessitarão de confirmação experimental em outras espécies e com outras técnicas de análise.

5. Conclusão

Com base nos resultados, obtidos nas análises macroscópica e histopatológica e nas condições do experimento realizado, pode-se concluir que não há diferença entre as alterações teciduais causadas pela abraçadeira e as alterações produzidas pelo fio de náilon cirúrgico, sendo observado o mesmo padrão de reação inflamatória (moderada à discreta) em ambos os materiais analisados.

6. REFERÊNCIAS BIBLIOGRÁFICAS

ADZICK, N.S. Cicatrização da ferida: características biológicas e clínicas. In: SABISTON, J.R.; DAVID, C.; LYERLY, H.K. **Tratado de cirurgia: as bases biológicas da prática cirúrgica moderna**. 15ªed. vol.1. Rio de Janeiro: Guanabara Koogan, 1999. p.194-206.

ASSOCIATION OF OPERATING ROOM NURSES - AORN. **Standarts Recommended Practices, Guidelines, Denver, 1997**. p.267-8. In: Rev. SOBECC, São Paulo, v.4, n.1, p.19, jan./mar. 1999.

BATISTA, F. C.; BATISTA J. E. L.; FRONZA, B. R. **Características micros-cópicas de superfície de biocompatibilidade dos fios de sutura mais utilizados em cirurgia bucal**. Rev. Brás. Cir. Implantod. Curitiba, v.9, n.35, p.243 – 349, 2002.

BELLEN, B.V.; MAGALHÃES, H.P. **Fio cirúrgico**. In: MAGALHÃES, H.P. Técnica cirúrgica e cirurgia experimental. São Paulo: Sarvier, 1989. cap. 10, p.93-98.

BOOTHE, D.M. & Jr. BOOTHE, H. W. **Resposta tecidual local ao traumatismo e à cirurgia**. In: BOJRAB, Mecanismos da moléstia na cirurgia dos pequenos animais. 1ª ed. São Paulo: Manole, 1996, p. 13- 20.

BOOTHE, H. W. **Materiais de sutura, adesivos teciduais, grampeadores e grampos**. In: SLATTER, D**.** Manual de cirurgia de pequenos animais. Rio de Janeiro: Guanabara Koogan, p.204- 211, 1998.

BORBA, C.C.; ROUBAUD NETO, E.; VAL, R.L.R.; BORBA Jr, C.O.; SOUFEN, M.A.; FRANCISCO NETO, A.; SAKOTANI, A.Y**. Uso do cianoacrilato na síntese da pele de ratos: trabalho de pesquisa experimental**. Acta Cir Brás. São Paulo, v.15, n.1, jan./fev./ mar. 2000.

CARRILO, J. M.; SOPENA, J. J.; RUBIO, M. **Experimental study of the use of nylon-band in the resolution of rabbits oblique fracture.** In: WSAVA CONGRESS, 27; FECAVA CONGRESS, 8; AVEPA CONGRESS, 37, Sevilha, Spain, 2002. Sevilha, Spain, 2002. 259p.

CASTRO, R.D.; PACHALY, J.R.; MONTIANI-FERREIRA, F. **Técnica alternativa para ligadura vascular em massa na ovariohisterectomia em cadela – relato preliminar**. Arq. Ciên. Vet. Zool. UNIPAR. v.7, n.2, p. 44, 2004.

CASTRO, H. L. **Fios de sutura sintéticos. Estudo histológico em ratos**. Ars cvrandi, odontol. , Rio de Janeiro, v. 5, p. 32-42, 1978.

CHÁVEZ – CARTAYA, R.; JIRÓN-VEGAS, A.; SILVA, P.; ARRETTA, M.; PINODESOLA, G.; VEGAS, A. M.; PIFANO, E. **Adjustable nylon tiés for abdominal wall closure**. The American Juornal of Sugery**.** v. 163, June 1992.

COSTA, A.O.; CRUZ, E.A.; GALVÃO, M.S.S.; MASSA, N.G. **Esterilização e desinfecção: Fundamentos básicos, processos e controles**. São Paulo. Cortez, 1990.

DOURADO, E.: FERNANDES, T.C.A.: FEITOSA, E.F.: LOPES, M.J.P. **Análise comparativa entre suturas convencionais e adesivos à base de 2- octil- cianoacrilato.** Rev. Cir. Traumatol. Buco-Maxilo- Fac. , Camaragibe, v.5, n.1, p.15,- 20, jan/mar – 2005.

GOFFI, FÁBIO SCHMIDT. **Técnica cirúrgica**; Bases Anatômicas, Fisiopatológicas e Técnicas da Cirurgia. 4ª Ed. São Paulo: Ed. Atheneu 1997. 822 p.

GRECA, F.H.; SOUZA FILHO, Z.A.; CAPRIOTTI, J.R.V.; YOUSSEF, R. **Hemostasia e Infecção**. Acta Cir. Bras., *12*(4):244-8, 1997.

GUEIROS[1] V. A.; BORGES[1] A.P.B.; SILVA, J.C.P.; DUARTE, T.S.; FRANCO, K.L. **Utilização do adesivo metil-2-cianoacrilato e fio de náilon na reparação de feridas cutâneas de cães e gatos**. Ciência Rural, Santa Maria, v.31, n.2, p.285-289, 2001.

HERING, F.L.O.; GABOR, S.; ROSEMBERG, D. **Bases técnicas e teóricas de fios de sutura**. 1 ed. São Paulo: Roca, 1993.

HOLLINGSWORTH. **Abraçadeira de náilon "Easy –ty**". Hollingsworth do Brasil [online], Catálago de produtos, 1998. Disponível em: http://www.hollingsworth.com.br/abraca.htm. Acesso em: 15 jan. 2006.

LABAGNARA, J.J. **A review of absorbable suture materials inhead & neck surgery and introduction of monocryl.** A new absorbable suture. Ear Nose Throat Journal, v. 74, n. 6, p. 409-415, Sept. 1995.

LOIÁCONO, P.S.B. **Análise comparativa histológica e tensiométrica entre a cicatrização de feridas cutâneas tratadas com o adesivo octil-2-cianoacrilato e com sutura intradérmica em ratos**. 2003. 114 f. Tese (Doutorado em Clínica Cirúrgica) - Programa de Pós-Graduação em Clínica Cirúrgica da Universidade Federal do Paraná, Curitiba..

MAGALHÃES, A. C. **Estudo comparativo entre o adesivo metil-2 cianoacrilato e o fio de náilon na reparação de feridas cirúrgicas provocadas experimentalmente na pele de eqüinos**. Viçosa – MG, 1999. 28p. Monografia.

MAKENZIE, D. **The history of sutures.** Med Hist. 1973; cap. 4, p. 158-68.

MALM, C.; ROCHA, P.R.S.; GHELLER, V.A.; OLIVEIRA, H.P.; LAMOUNIER, A.R.; FOLTYNEK, V. **Ováriohisterectomia: estudo experimental comparativo entre as abordagens laparoscópicas e aberta na espécie canina- III.Estresse pela análise do cortisol plasmático**. Arq. Bras. Méd. Vet. Zootec., v.57, p.584- 590, 2005.

MARIOLANI, J.R.L.; BELANGERO, W.D. & ARRUDA, A.C.F.: **Resposta interfacial provocadas pelas interações biológicas e mecânicas entre material de implante e tecido receptor.** Acta Ortopédica Brass. 1 (2): 48-53, 1993.

MIGLIARI, R.; DE VUONO, R.S. **Ovário salpingo histerectomia em cadelas e gatas - proposta de novos procedimentos**. Rev. Educ. contin., v.3, fascículo 3, p.28- 32, 2000.

MIRANDA, A.F.; OLIVEIRA, K.S.; SILVA L.A.F.; TAVARES, G.A.; LIMA, A.M.V.; AMA-RAL, A.V.C.; MIANDA, H.G.; FRANCO, L.G.; ROCHA, L.A. **Avaliação da resistência à tração da abraçadeira de náilon utilizada como cerclagem na redução de fraturas em cães**. Ciência Animal Brasileira, v.5, suppl: 199 – 201, nov. 2004.

MIRANDA, A.H.; SILVA, L.A.F.; TAVARES, G.A.; AMARAL, A.V.C.; MIRANDA, H.G. **Abraçadeira de náilon: resistência à tração em testes físicos e seu emprego como cerclagem no fêmur de cães**. Ciência Animal Brasileira, v.7, n.3, p.299-307, julho./set, 2006.

NARY FILHO, H.; OKAMOTO, T.; PADOVAN, L. E. M. **Estudo comparativo da resposta tecidual frente aos fios de sutura de categute, poliglactina 910 e poliglecaprone 25 em subcutâneo de ratos**. Revista Brasileira de Implantologia. Rio de Janeiro, v. 4, n. 6, p. 15-45, 1997.

OLIVEIRA, M. S. **Utilização de abraçadeiras de náilon para hemostasia preventiva na ovariosalpingo-histerectomia em gatas**. Monografia (Graduação em Medicina Veterinária) - Escola de Medicina Veterinária da UFBA, Salvador. 2006.

PAVANATTI, S.L.; ZAVAGLIA, C.A.C.; BELANGERO, W.D.; KAVANO, Y. **Estudo sobre a biocompatibilidade da polisulfona sob a forma de partículas e bastões.** Acta ortop. bras. vol.9 no.3 São Paulo , jul./set. , 2001.

PIRES, M. S. M. **Comparação histológica entre cola à base de gelatina, resorcina e formaldeído (GRF), fio de sutura mononylon(R) e etilcianoacrilato na síntese de ferimentos cirúrgicos produzidos em dorso de ratos**. 2002. 117 f. Tese (Doutorado em Odontologia) - Pontifícia Universidade Católica do Rio Grande do Sul, Porto Alegre.

RAHAL, S.C.; GUIMARÃES, M.A.; FORTES, J.V.; LANGONI, H.; LUCCHIARI, P.H. **Estudo comparativo entre o fio de náilon e a linha de pesca (poliamida) e a sua aplicabilidade como fio cirúrgico**. Arch. Vet. Scienc., v.4, n.1, p.89-94, 1999.

RAHAL, S.C.; ROCHA, N.S.; FIGUEIREDO, L.A.; IAMAGUTI, P. **Estudo comparativo das reações teciduais produzidas pela "linha de pesca" (poliamida) e fio de náilon cirúrgico**. Ciência Rural, Santa Maria, v.28, n.1, p.89 – 93, 1997.

RAISER, A.G.; PIPPI, N.L.; GRAÇA, D.L.; SILVEIRA, D.S.; BORDIN, A.I.; BAIOTTO, G.C. **O fio de poliamida como substituto de perda segmentar do tendão calcâneo comum em cães**. Revista Brás. Med Vet – Pequenos Animais Estim., Curitiba, v.1, n.1, p.23-29, jan./mar, 2003.

RIBEIRO, A. R.; GRAZIANO, K. U. **Os fios de sutura cirúrgica e a enfermaria de centro cirúrgico: critérios de previsão e provisão segundo a natureza pública ou privada das instituições hospitalares**. Rev. Esc. Enferm. USP 2003; 37(4): 61-68.

RIBEIRO, C.M.B.; JÚNIOR, V.A.S.; NETO, J.C.S.; VASCONCELOS, B.C.E. **Estudo clínico e histopatológico da reação tecidual às suturas interna e externa dos fios monofilamentares de nylon e poliglecaprone 25 em ratos**. Acta Cir. Brás. , v.20, n.4, São Paulo julho-agosto, 2005.

RINGLER, D.J. Inflamação e reparo. In: JONES, T.C.; HUNT, R.D.; KING, N.M. **Patologia veterinária**. 6ªed. São Paulo: Monole; 2000. p.157-165.

SANADA, J. T.; RODRIGUES, J. G. R.; CANOVA, G. C.; CESTARI, T. M.; TAGA, E. M.; TAGA, R.; BUZALAF, M. A. R.; GRANJEIRO, J. M. **Análise histológica, radiográfica e do perfil de imunoglobulinas após implantação de enxerto de osso esponjoso bovino desmineralizado em bloco em músculo de ratos**. Journal of Applied Oral Science, v.11, n. 3, Bauru, jul./ set. 2003.

SCHMIDT, T. L.; DAVIS, W.M**. Intraoperative use of Náilon Bands in Fracture Fixation**. Clinical Orthopaedics and Related Research**,** Philadelphia, v. 154, n. 341, p. 341-343, 1981.

SHIMIZU, R.K.; RAHAL, S.C.; SEQUEIRA, J.L. **Emprego da cola n-butil cianoacrilato na fixação de retalho cutâneo em ratos**. Archives of Veterinary Science, v. 8, n. 1, p. 35-40, 2003.

SILVA FILHO, J.M.; PALHARES, M.S.; VIANA, L.R.; GARCIA, T.R.; MARÇOLLA, R. **Uso da braçadeira de nylon, de sistema insulock, na ligadura do cordão espermático, em castração aberta de eqüinos**. EV – UFMG. Clínica e cirúrgia veterinárias, reprodução, documentos. Disponível em: http://www.vet.ufmg.br/reprodução/documentos. Acesso em 04 de abril 2006.

SILVA, L.A.F.; FRANÇA, R.O.; GARCIA, A.M.; ARAÚJO, I.F.L.; MOURA, M.I.; BORGES, J.R.J.; ALCÂNTARA, A.S.; SOUZA, J.N.; VIEIRA, D.; MARTINS, A.F.; ABUD, L.J. **Ovariectomia e orquiectomia em eqüinos:uso da abraçadeira de náilon na hemostasia preventiva**. Congresso Brasileiro de Reprodução Animal, 16, 2005, Goiânia. Anais: Resumos.

SILVA, L.A.F.; FRANÇA, R.O. VIEIRA, D.; GARCIA, A.M.; MOURA, M.I.; SILVA, M.A. M. SILVA, E.B.; TRINDADE, B.R.; FRANCO, L.G. **Emprego da abraçadeira de náilon, do categute e do emasculador na hemostasia preventiva de ovariectomia em éguas**. Ciência Animal Brasileira, vol. 8, no 1, 2007.

SILVA, L.A.F.; FRANÇA, R.O.; VIEIRA, D; SOUZA, V.R.; FRANCO, L.G.; MOURA, M. I.; SILVA, M.A.M.; TRINDADE, B.R.; COSTA, G.L.; BERNARDES, K.M. **Emprego da abraçadeira de náilon na orquiectomia em eqüinos**. Acta Scientiae Veterinarie**,** n.34, p. 261-266, 2006.

SILVA, L.A.F ;MACEDO, S.P..; ARAÚJO, G.R.S.; MIRANDA,A.H.; RABELO, R.E.; GARCIA, A.M.; SILVA, O.C.; ARAÚJO, I.F.L.; SOUSA, J.N.; FIORAVANTI, M.C.S.; OLIVEIRA, K.S.; AMARAL, A.V.C.; SILVA, E.B. **Ovariohisterrectomia em cadelas: uso da abraçadeira de náilon na hemostasia preventiva**. Ciência Animal Brasileira, v.5, suppl: 100- 1002, nov. 2004.

SILVA, R. A.; FAGUNDES, D. J.; SILVA, A. C. M. A.; FIGUEIREDO, A. S.; CANTERO, W. B. **Estudo comparativo entre os fios de polidioxanona e poliamida na tenorrafia de coelhos**. Acta Cir. Bras., vol. 17, no. 1, São Paulo, Jan./ fev. 2002.

SMEAK, D.D. **Escolha e uso dos materiais de sutura atualmente disponíveis**. In: BOJRAB, M. J. Técnicas atuais em cirurgias de pequenos animais. 3ª ed. São Paulo: Roca, 1996, p. 33- 38.

SORBELLO, A.A.: GIUDUGLI, J.N.: ANDRETTO, R. **Nova alternativa para ligaduras em cirurgias video-endoscópicas ou convencionais, com emprego de fitas de nylon em estudo experimental**. Rev. Brás. Coloproct, v.19, n.1, p. 24- 26,1999.

SOUZA, M. **Aspectos morfológicos da cicatrizaçäo de feridas cirúrgicas da pele de ratos suturadas com diferentes tipos de fios de poliamida**. 2001. 43 f. Dissertação (Mestrado em Técnica Operatoria e Cirurgia Experimental) – Universidade Federal de Säo Paulo. Escola Paulista de Medicina. São Paulo.

TIAGO, F. **Feridas: etiologia e tratamento**. 4ªed. Ribeirão Preto: Fundação de Apoio ao Ensino Pesquisa e Assistência do Hospital das Clínicas da Universidade de São Paulo; 1997. p. 65-136.

TEIXEIRA, D.S. **Uso do ipê-roxo (*Tabeluia avellanedae*) na cicatrização de feridas em ratos**. Dissertação (Mestrado em Ciência Animal nos Trópicos**)** – Área de Saúde Animal, Universidade Federal da Bahia. Salvador, 2006.

THOMAZ, J.B.; HERDY, C.D.C.; OLIVEIRA, J.C.P.; SOUZA, J.R.; ROBADEY, R.A. **Fundamento da cicatrização das feridas**. Arq. Brás. Méd**.,** v.70, n.2, p.62-72, 1996.

TURNER, A. S.; McILWRAITH, C. W. **Técnicas cirúrgicas em animais de grande porte**. São Paulo: Roca, 2002. 341 p.

VIZZOTO, A.O. **Influência da cisplatina administrada no pré e no pós-operatório sobre a cicatrização de anastomoses colônicas em ratos**. Dissertação (Mestrado em Clínica Cirúrgica**)** – Setor de Ciências da Saúde, Universidade Federal do Paraná. Curitiba, 2001.

WAGNER, H.L.; RIBAS, F.J.M.; MALAFAIA, O.; CAMPOS, A.C.L.; NASSIF, P.; RIBAS, F. M., WAGNER, A.B.P. **Alterações teciduais com fio de algodão e polipropileno em laqueadura tubária de ratas wistar**. Rev. Méd. Paraná, v.61, n.2, p.12-4, 2003.

YAMAMOTO, C.T.; CZECZKO, N.G.; MALAFAIA, O.; NASSIF, P.A.N.; DIETZ, U.A.; HOLDORF, S.B.; ARAÚJO, C.P.G.; FABIANI, F.C.; MALDONADO, G.; VIEIRA, J.C.L.; HENRIQUES, C.O.; MENEGOTTO, F.G**. Estudo comparativo da cicatrização de suturas em trato genital da fêmea canis familiarris com o uso de fios de polipropilene, categute cromado, poliglecaprone 25 e glicomer 60**. (Tese) Curitiba (Pr): Setor de Ciências da Saúde, Universidade Federal do Paraná, 2001.