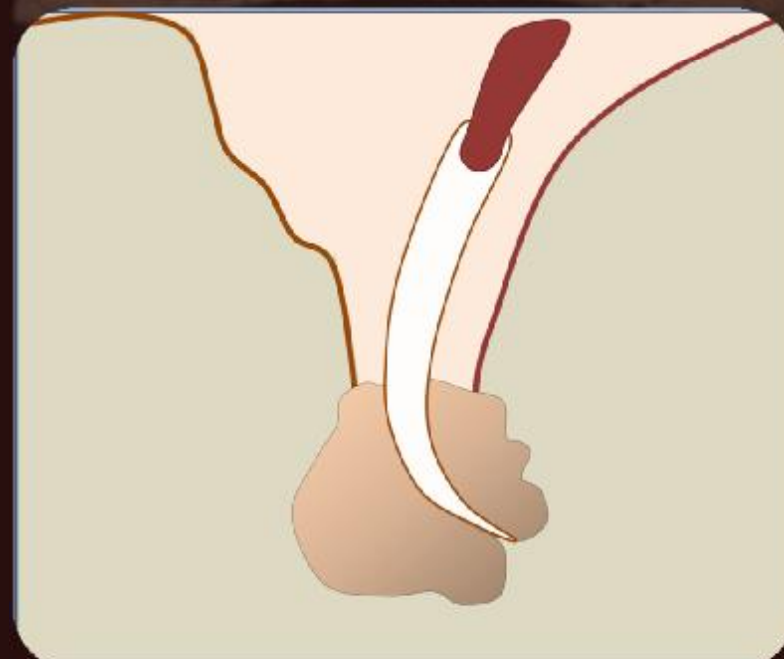
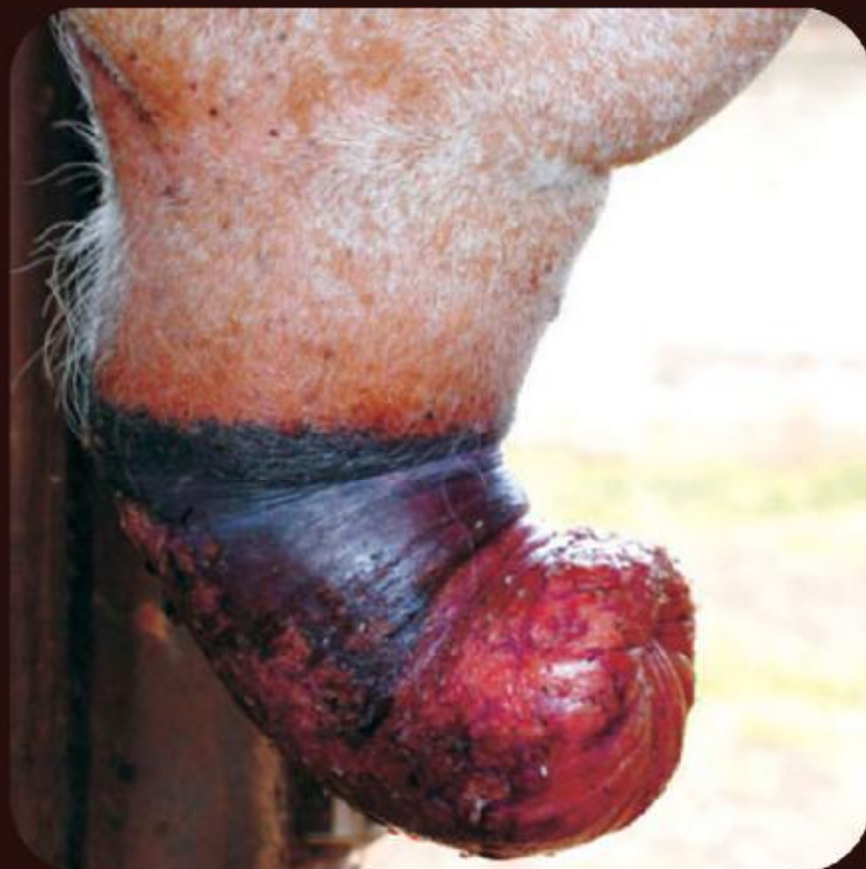

# Cirurgia da acrobustite em zebuínos



# Introdução

- Impotência Coeundi
  - Perda da libido
  - Perda da habilidade de realizar cópula
- Causas
  - Afecções do prepúcio
    - Prolapso, parafimose, abscedação, fibrose e avulsão prepucial
- Aspectos econômicos

# Acrobustite

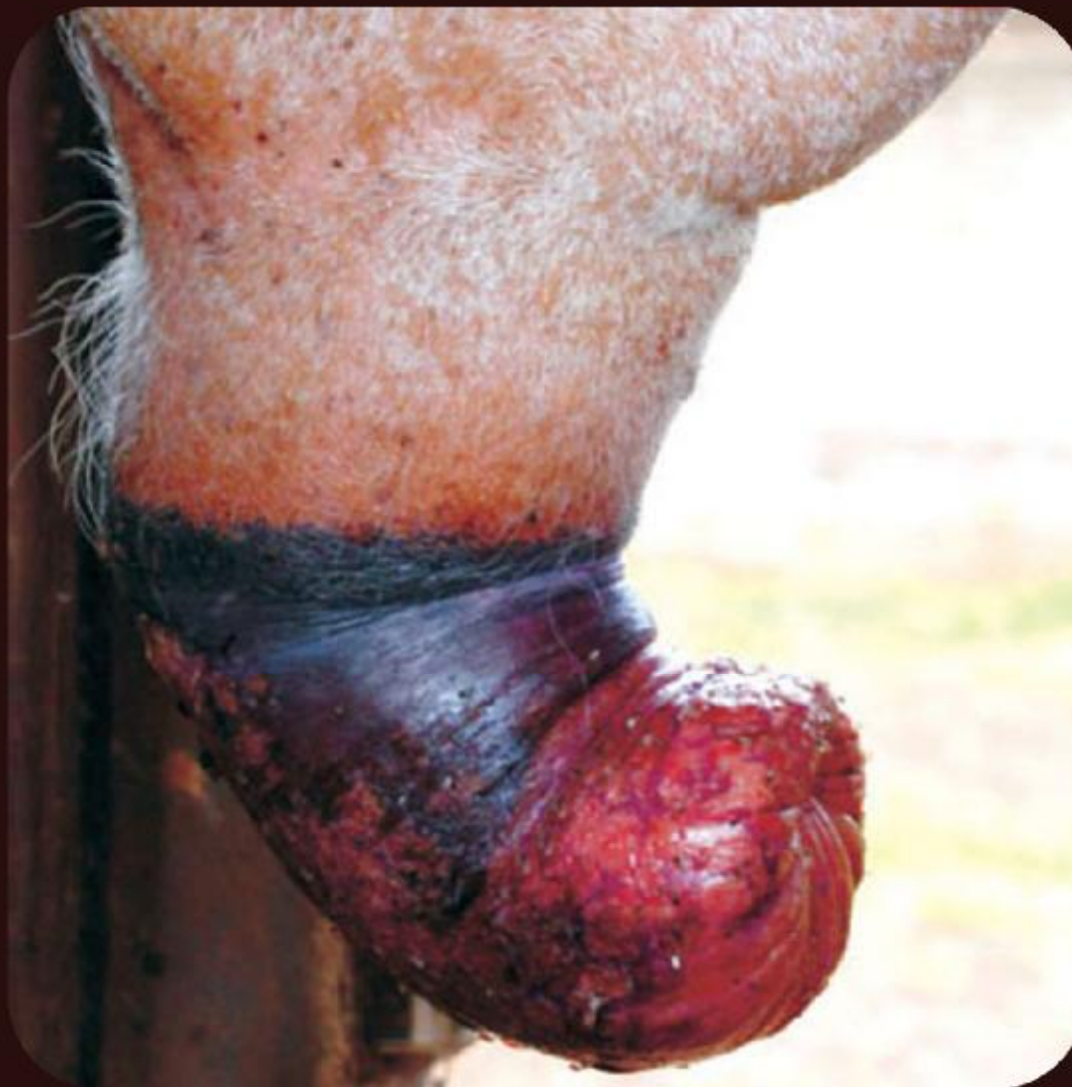- Delineamento
- Fatores predisponentes
  - Tamanho do prepúcio
  - Raça Zebuína
  - Exposição a capins lenhosos
  - Larvas de *Daermatobia Hominis*

# Acrobustite

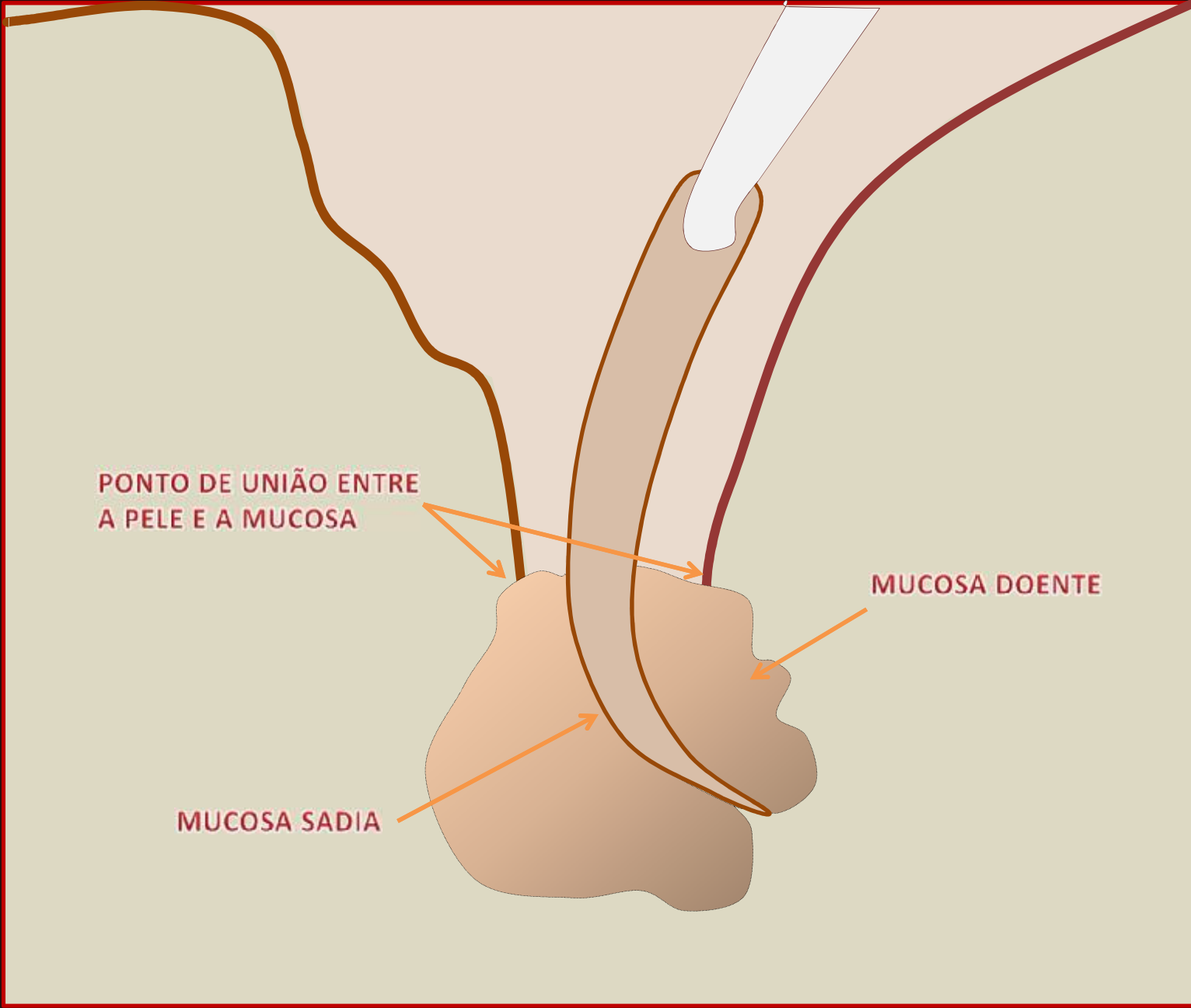
- Complicações
  - Estreitamento do óstio prepucial
  - Abcesso prepucial
  - Estrangúria e disúria
  - Fibrose
  - Necrose

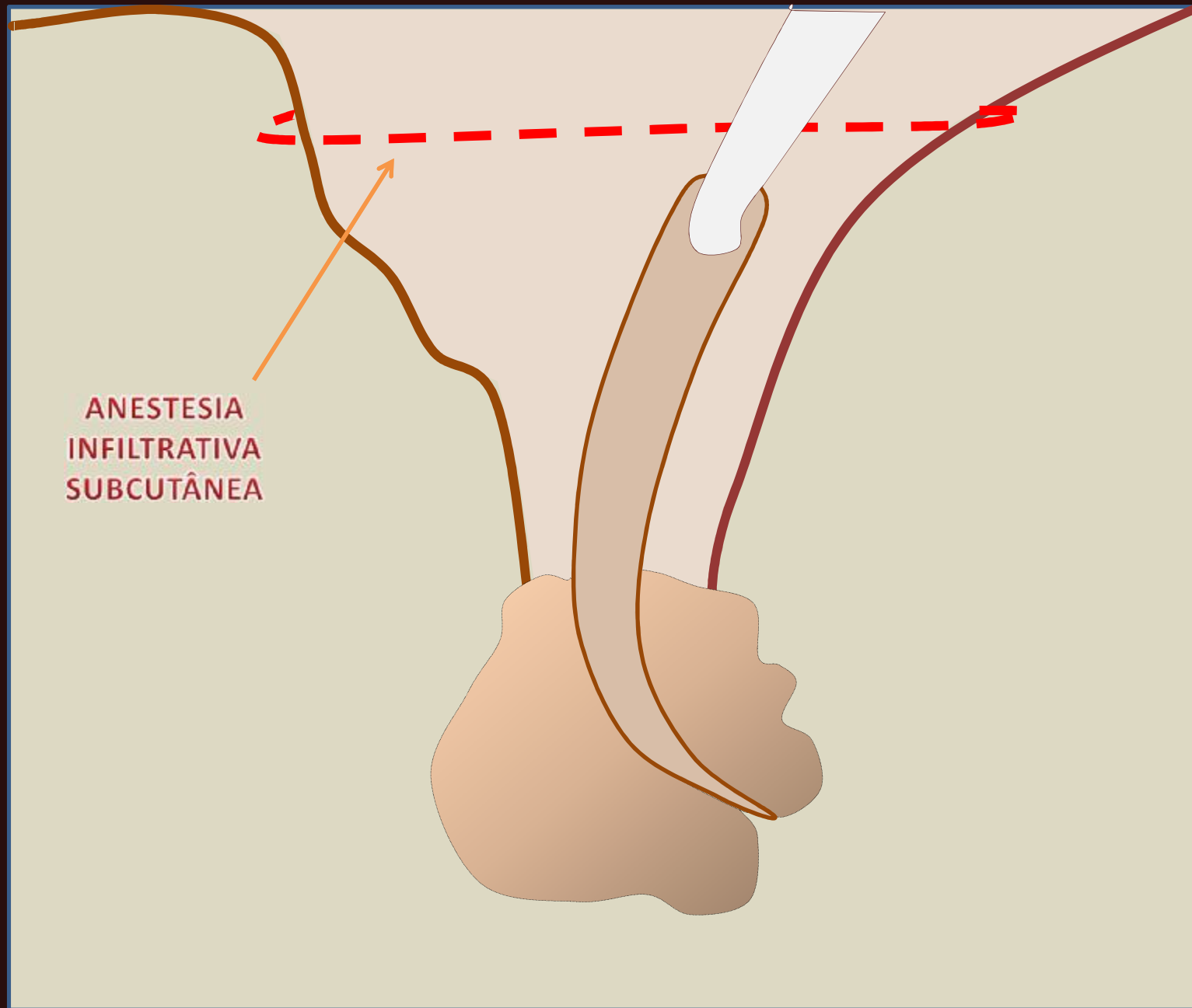
# Pré-operatório

- Antibioticoterapia e antiinflamatórios não-esteróides nos 5 dias anteriores
- Imediato
  - Higienização da mucosa com água e sabão neutro
  - Ducha fria no prepúcio por até 20 minutos



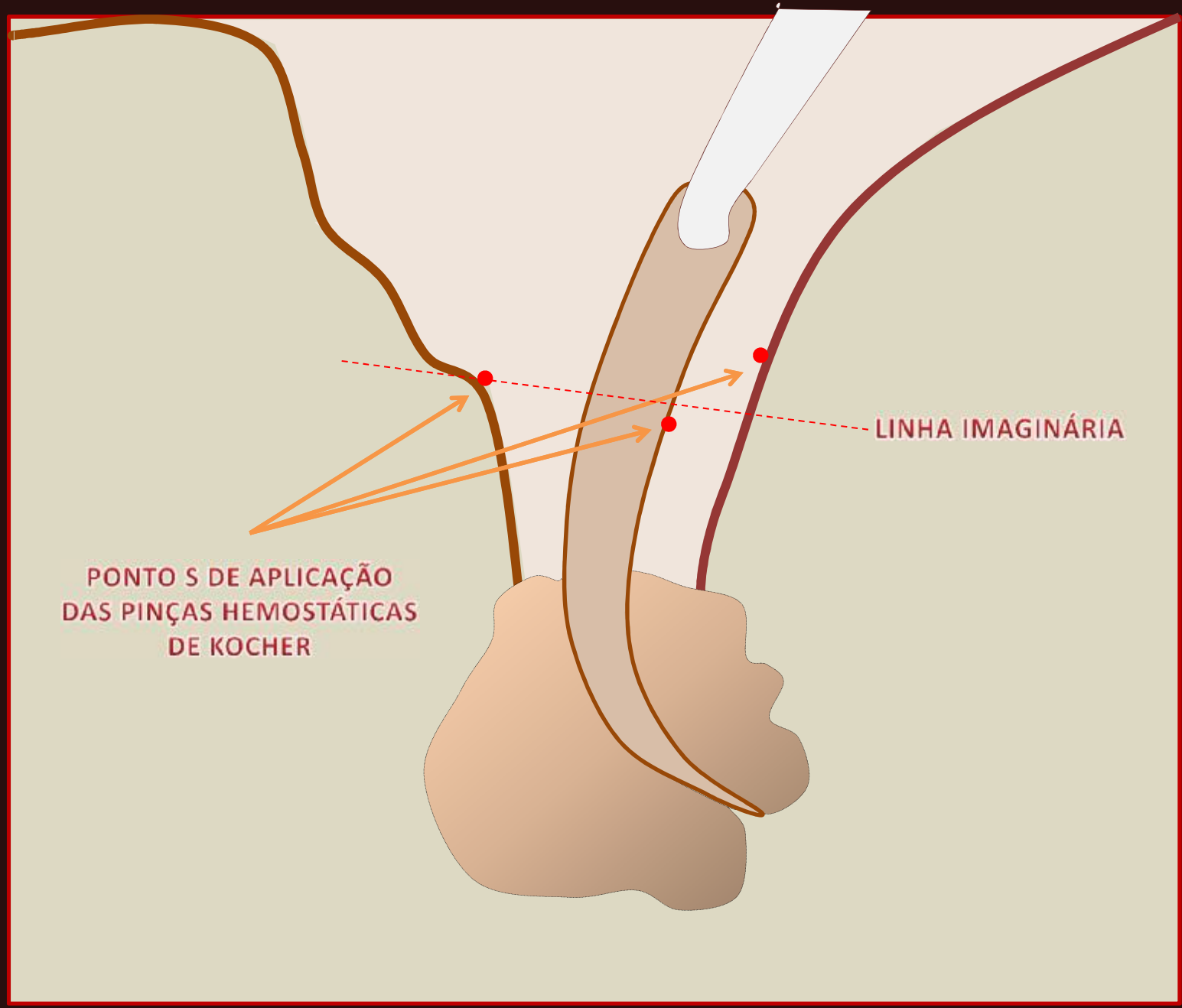
*Acrobustite em touro zebu (*Bos taurus indicus*), evidenciando desvio do prepúcio no sentido caudal, edema e estenose do óstio prepucial.*



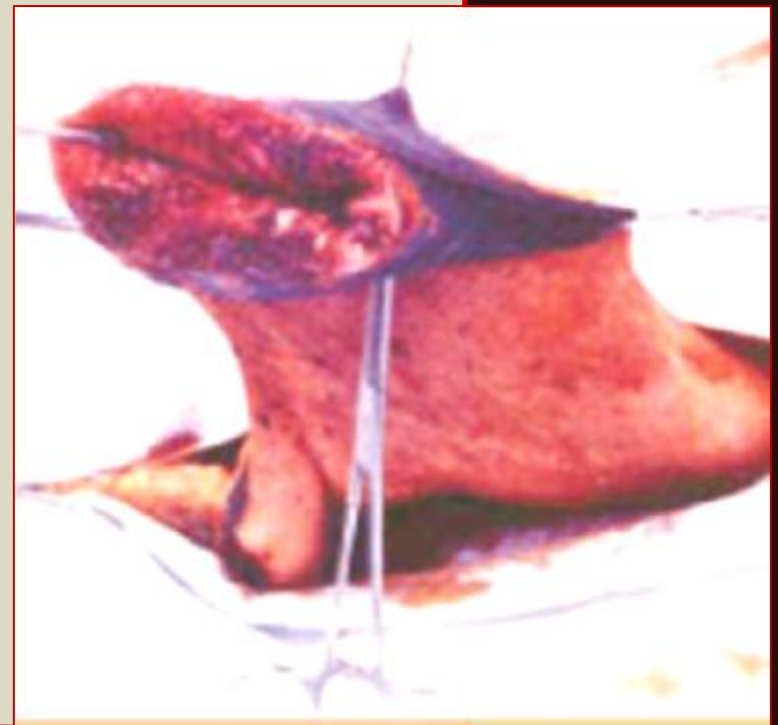
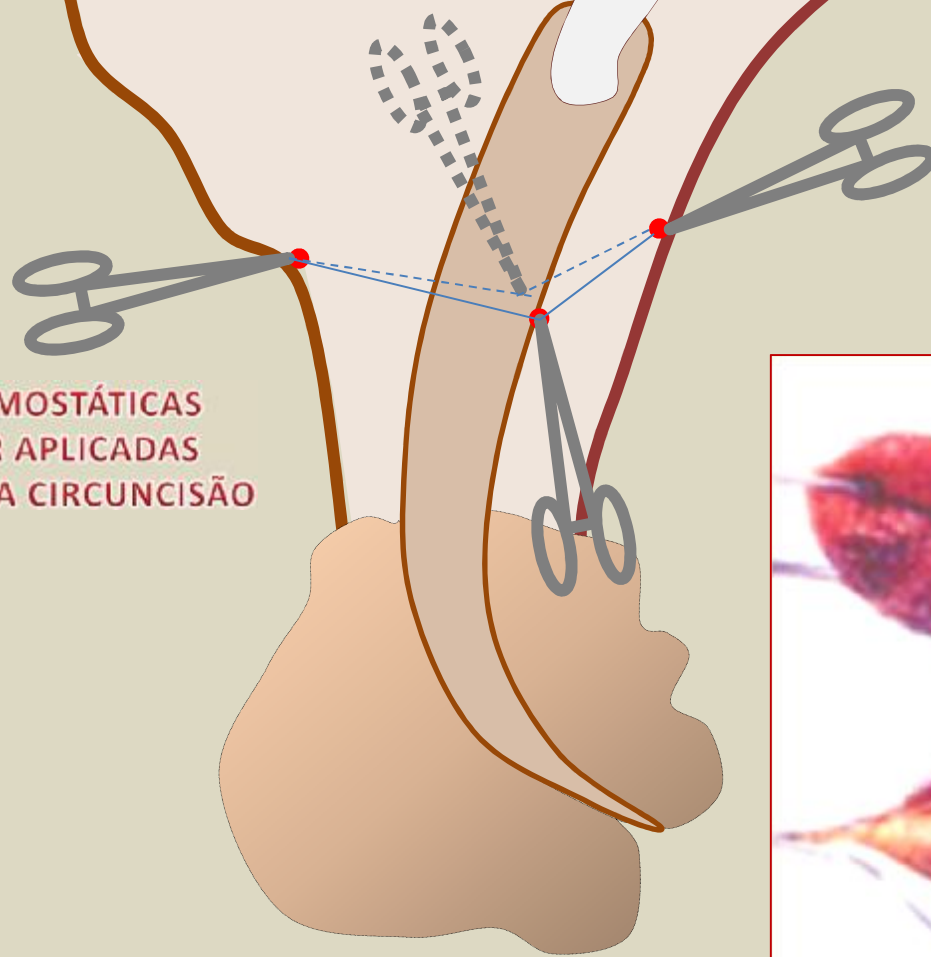


ANESTESIA  
INFILTRATIVA  
SUBCUTÂNEA

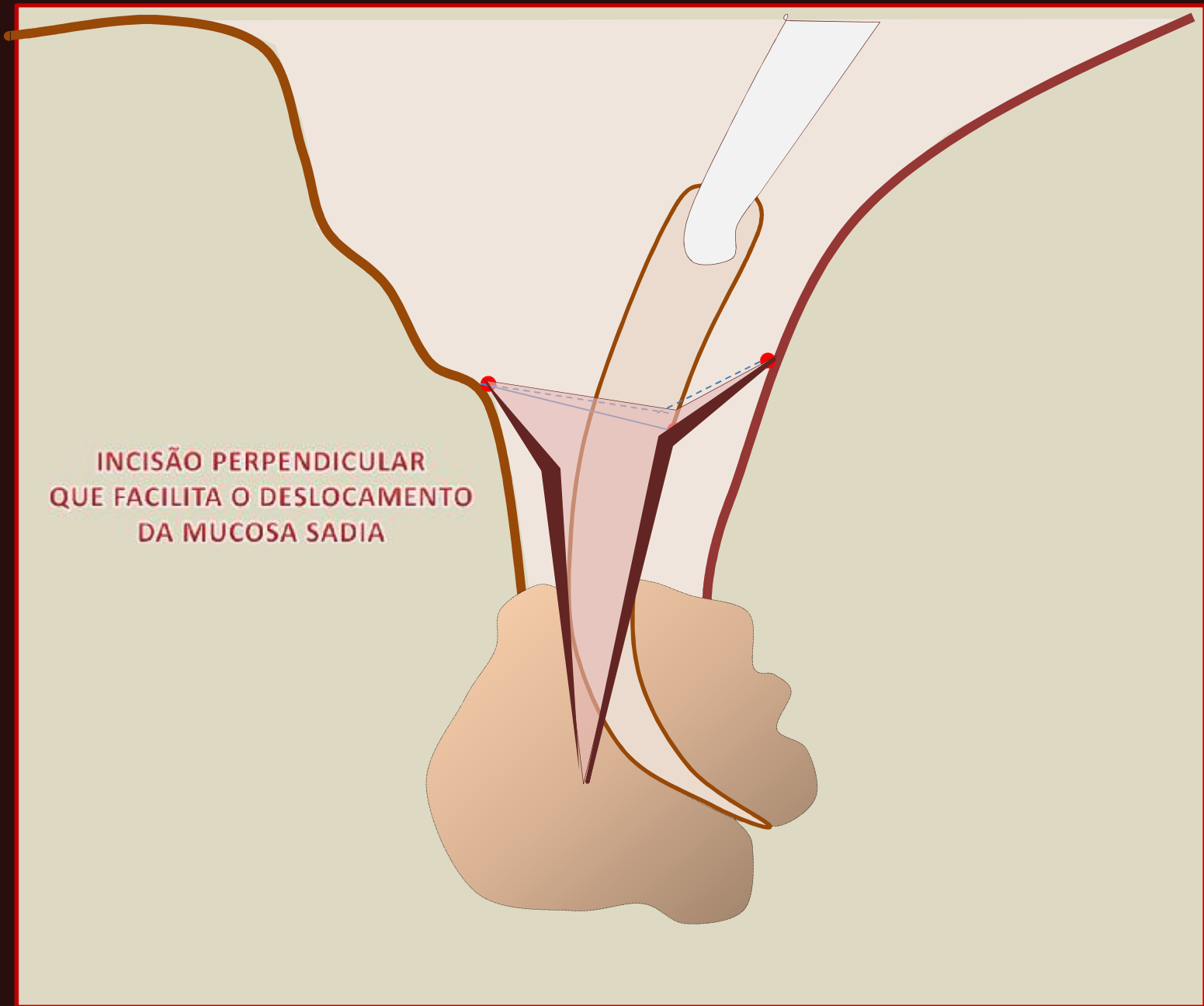




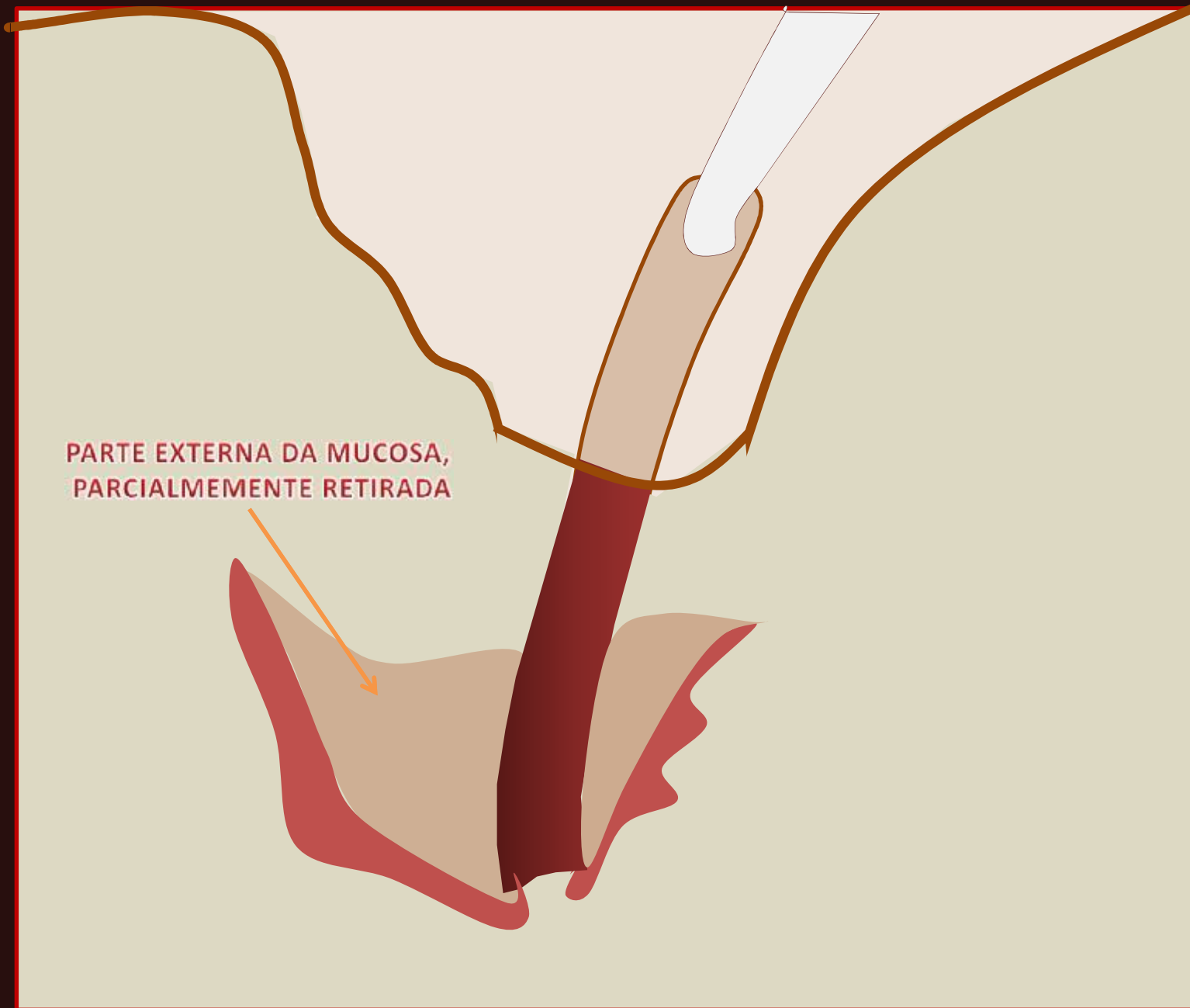
PINÇAS HEMOSTÁTICAS  
DE KOCHER APLICADAS  
ORIENTANDO A CIRCUNCISÃO

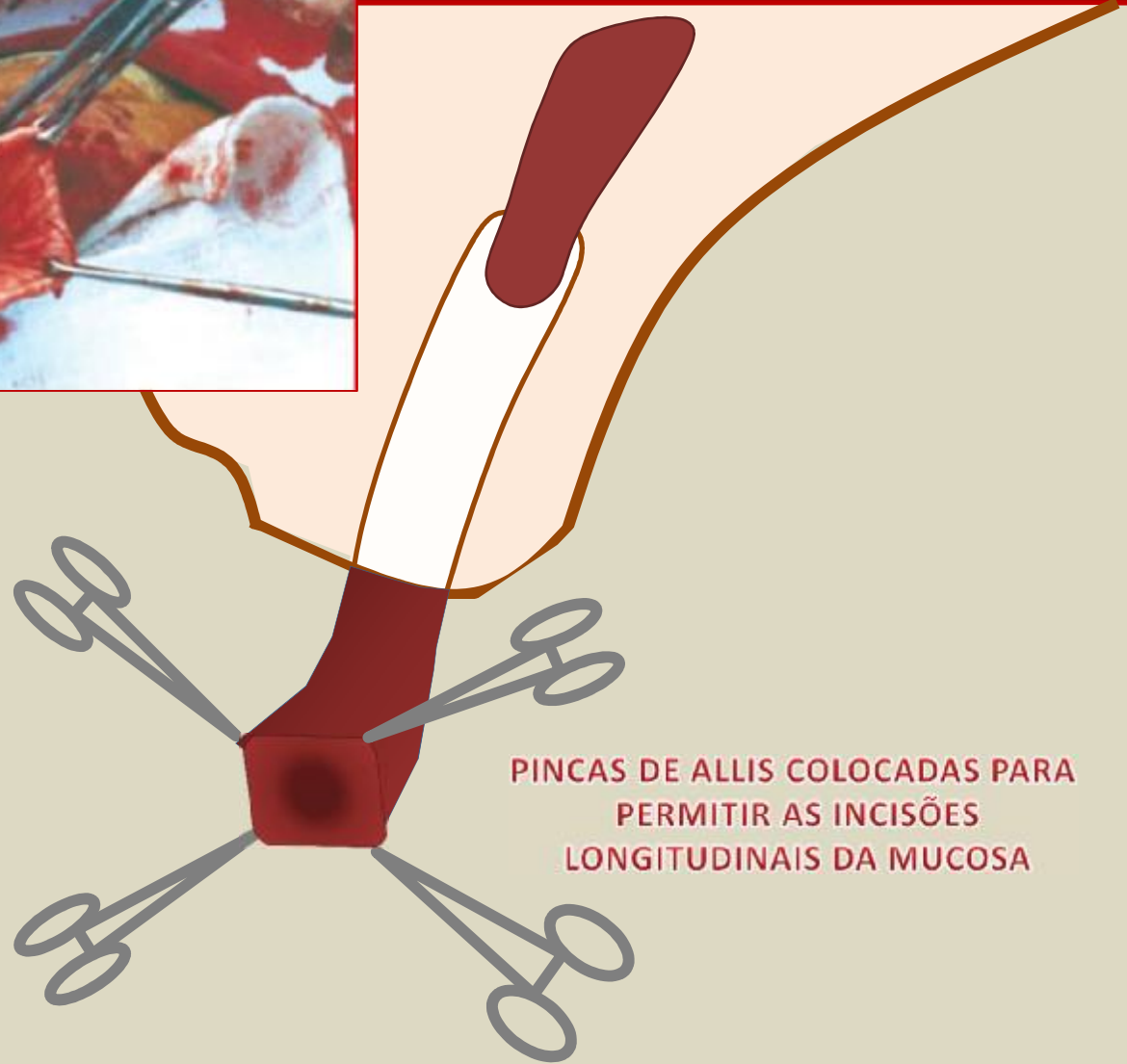
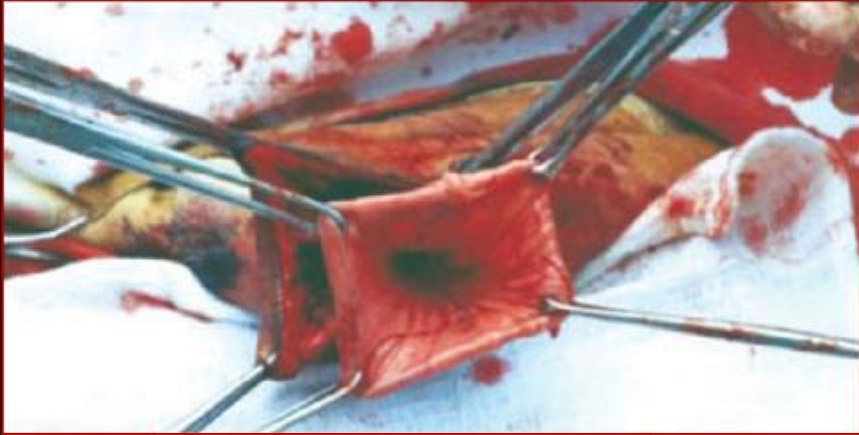
INCISÃO PERPENDICULAR  
QUE FACILITA O DESLOCAMENTO  
DA MUCOSA SÁDIA

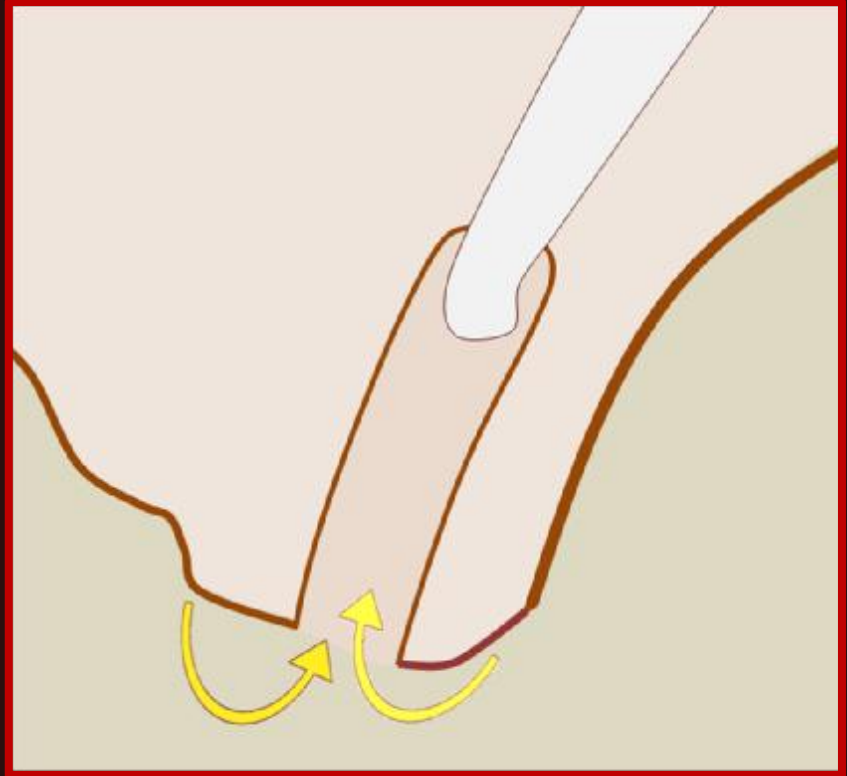
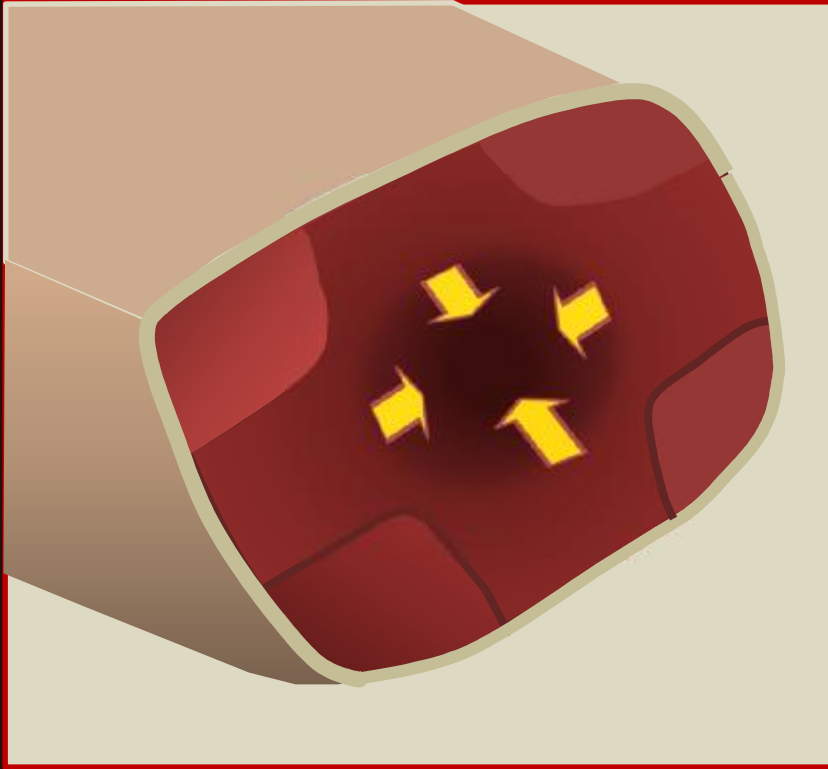


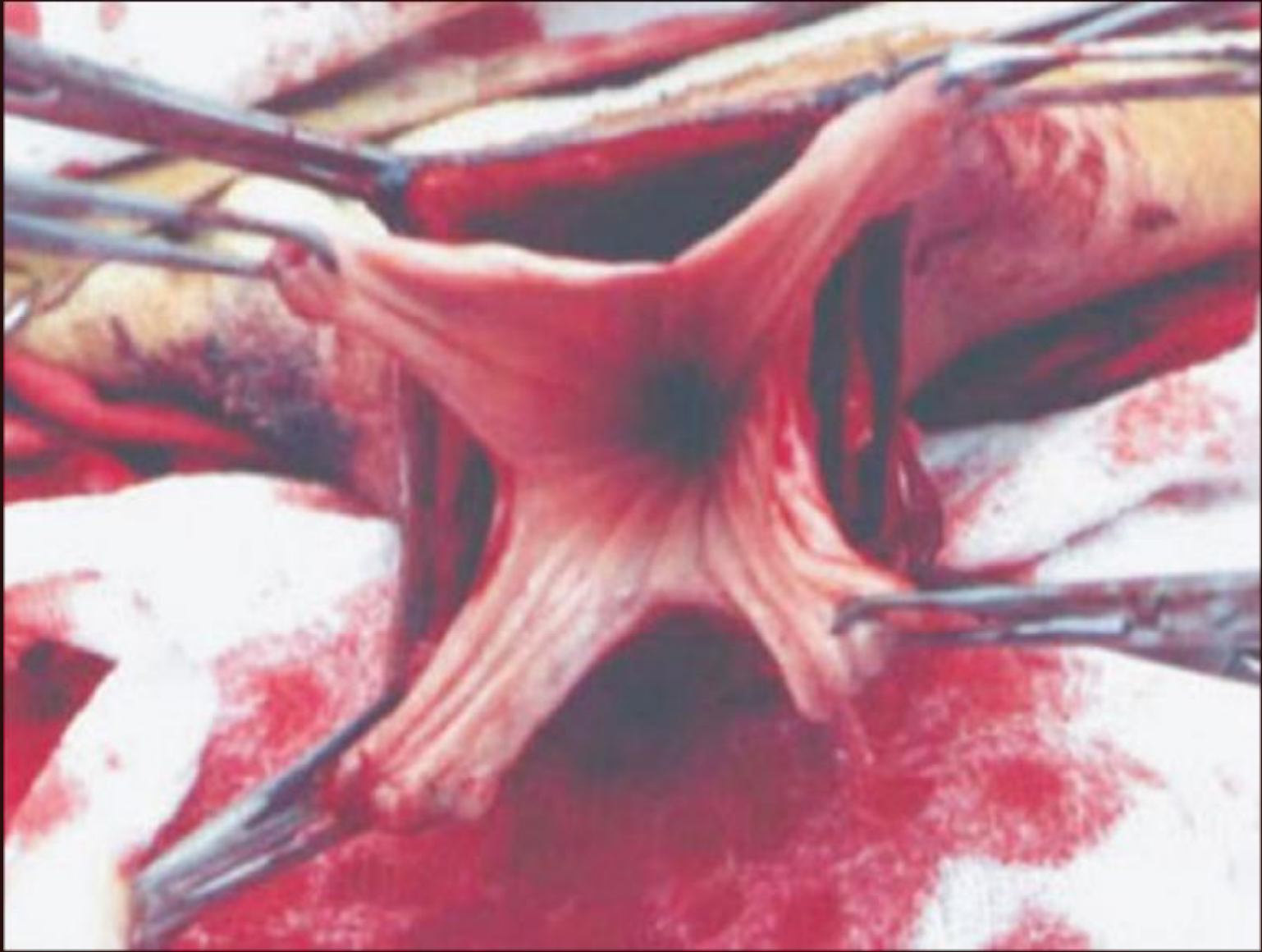PARTE EXTERNA DA MUCOSA,  
PARCIALMENTE RETIRADA

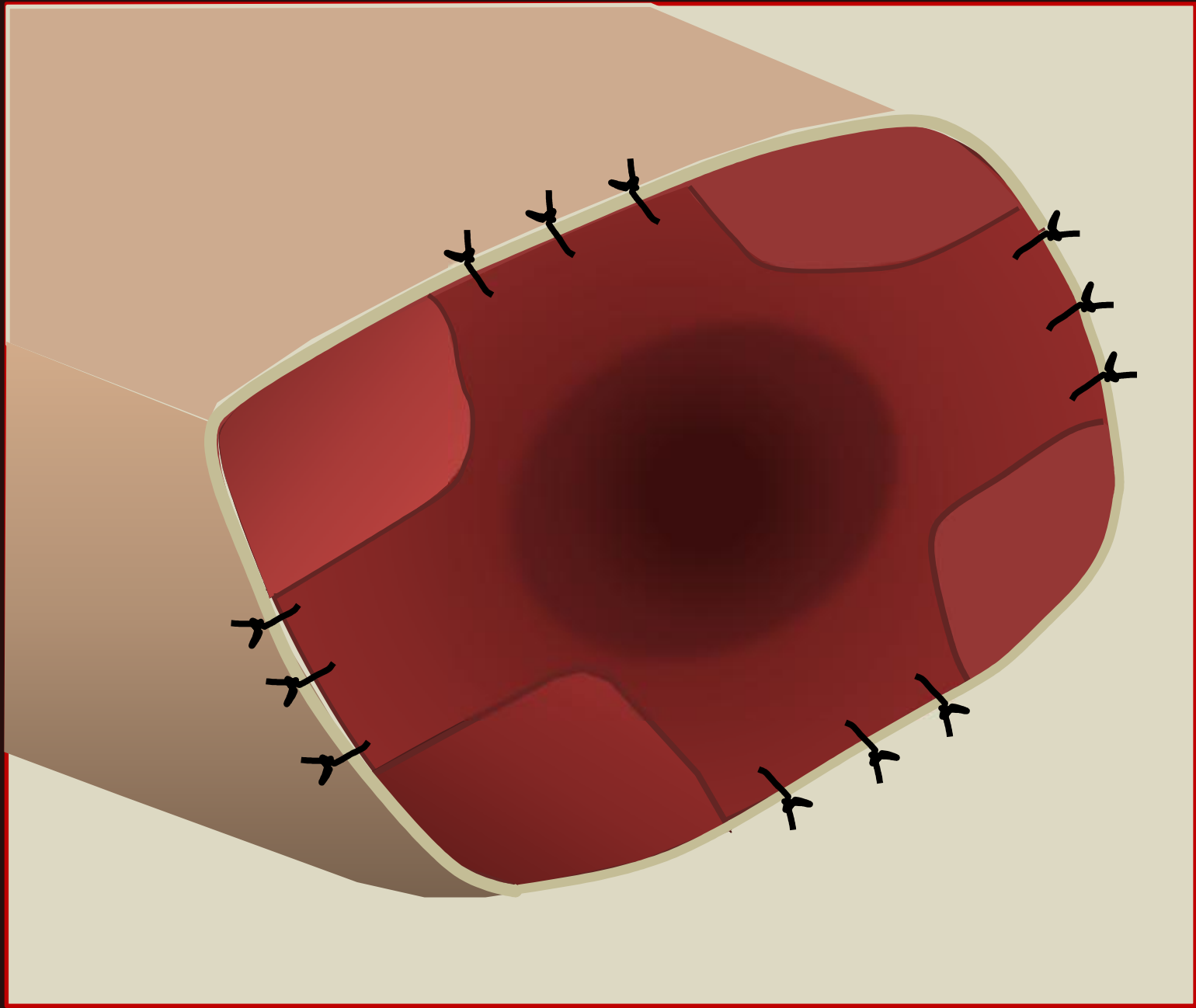




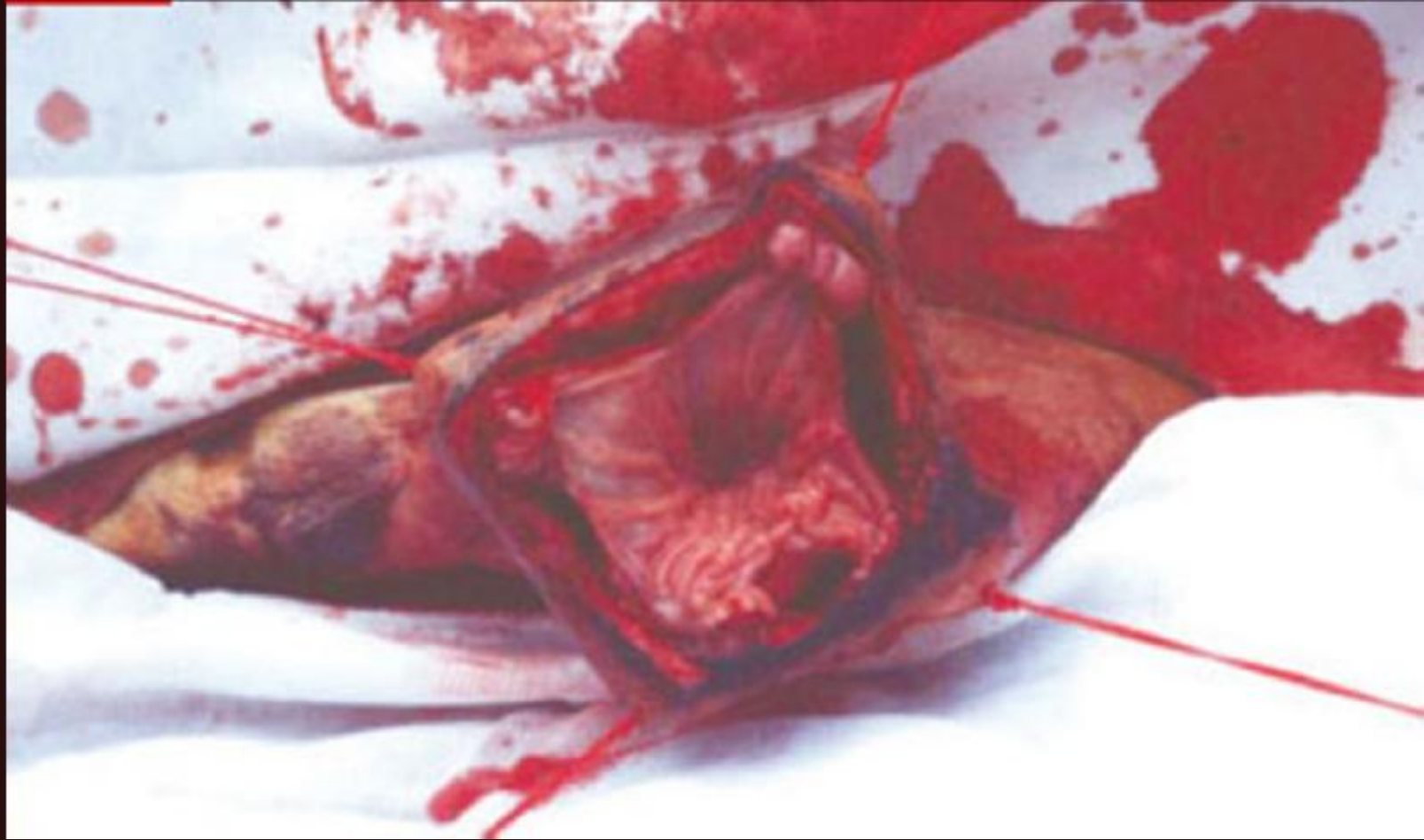
PINCAS DE ALLIS COLOCADAS PARA  
PERMITIR AS INCISÕES  
LONGITUDINAIS DA MUCOSA











# Pós-operatório

- Antibióticos, antiinflamatórios sistêmicos e medicação tópica
- Higiene do prepúcio e uso de duchas frias
- Bandagens, ataduras e fitas adesivas em torno da extremidade prepucial
- Sonda
- Repouso sexual

# Referências

- BASILE, J. R. Divertículo prepucial anterior em reprodutor da raça Guzerá. *Revista Brasileira de Reprodução Animal*. v.9, n.1, p.17-20, 1985.

BAXTER, G. M.; ALLEN, D.; WALLACE, C. E. Breeding soundness of beef bulls after circumcision: 33 cases (1980-1986). *Journal of the American Veterinary Medical Association*, v. 194, n. 7, p.948-952, 1989.

CHACÓN, J.; PÉREZ, E.; MÜLLER, E.; SÓRDERUIST, L; RODRÍGUEZ-MARTINEZ, H. Breeding soundness evaluation of extensively managed bulls in Costa Rica. *Theriogenology*, New York, v.52, p. 221-231, 1999.

COPLAND, R. S.; BAKER, A.A.; RIVAL, M.D. Treatment of lesions on the penis and prepuce of bulls. *Australian Veterinary Journal*, v.66, n.11, p.378-380, 1989.

DESROCHERS, A.; JEAN, G.; ANDERSON, D.E. Surgical management of injuries in bulls: 51 cases (1986-1994). *Canadian Veterinary Journal*, v.36, p.553-556, 1995.

EURIDES, D.; PIPPI, N.L.; FIALHO, S.A.G.; RAISSER, A.G.; MASCARENHAS, R. Redução no diâmetro do óstio prepucial no tratamento da acrobustite-fimose em touros da raça charolesa. *Proposição de novo método*. *Revista do Centro de Ciências Rurais*, v.11, p.81-85, 1981.

HAFEZ, E.S.E. *Reprodução animal*. 7.ed. São Paulo: Editora Manole LTDA, 2004. 513 p.

JEAN, G. Males reproductive surgery. *Veterinary Clinical North American – Food Animal Practice* v.11 n.1, p.55-93, 1995.

KASARI, T.R.; McGRANN, J.M.; HOOPER, R.N. Cost-effectiveness analysis of treatment alternatives for beef bulls with preputial prolapse. *Journal of the American Veterinary Medical Association*, v.211, n.7, p.856-859, 1997.

LAZZERI, L. Da acrobustite no zebu. Nova técnica cirúrgica de seu tratamento. 1969. 69p. *Dissertação (Mestrado) - Escola de Veterinária, Universidade Federal de Minas Gerais, Belo Horizonte*.

# Referências

- LAZZERI, L. Técnica operatória em veterinária. São Paulo: Editora Manole LTDA, 1994. 415 p.
- MARQUES, J. A.; MARQUES L. C.; CANOLA, J. C.; et al. A acropostite-fimose em touros - uma técnica cirúrgica de tratamento. *Ciência Veterinária*. v.2, n.1, p.02-03, 1988.
- MATERA, E. A.; GRUNERT, E.; MIES FILHO, A. Preleções sobre patologia da reprodução animal. São Paulo. 1967.
- MEMOM, M. A.; DAWSON, L. J.; USENIK, E A.; et al. Preputial injuries in beef bulls: 172 cases (1980-1985). *Journal of American Veterinary Medical Association*. v. 193, n. 4 p. 481-485, 1988.
- NAZARIO, W.; CAMARGO, V. A.; SANTIAGO, A. M. H. Postite oclusiva e fistula prepucial em bovinos traumatizados pela planta *Erythium floribundum* (Caraguatá). *Atualidades Veterinárias*, n. 26, p.14-18, 1975.
- OEHME, F. W. Textbook of large animal surgery. 2. ed. Baltimore: Williams & Wilkins, 1988. 714p.
- ROBERTS, S. J. Veterinary obstetrics and genital diseases (Theriogenology). 2. ed. Ann Arbor: Edwards Brothers, 1971. 776p.
- SARMA, B.; SAIKIA, J.; PATHAK, S. C. Surgical removal of a preputial growth in a bullock. *Indian Veterinary Journal*, v. 70, p. 849-850, 1993.
- SILVA, A. E. D. F.; DODE, M. A. N.; UNANIAN, M. M. Capacidade reprodutiva do touro de corte: funções, anormalidades e fatores que a influenciam. Campo Grande: EMBRAPA-CNPGC, 1993. 128p.

# Referências

- SILVA, L. A. F.; FIORAVANTI, M. C. S.; BORGES, N. C. et al. Utilização do avental como auxiliar no pós-operatório da acropostite ou acrobustite-fimose. *Anais da Escola de Agronomia e Veterinária*, v. 24, p. 142-147, 1994.
- SILVA, L. A. F.; SILVA, C. A.; FIORAVANTI, M. C. S.; FARIA, A. C. Tratamento cirúrgico da acropostite-fimose em touros. In: CONGRESSO BRASILEIRO DE MEDICINA VETERINÁRIA, 24., 1996, Goiânia. Anais... Goiânia, SBMV,1996. p.33.
- SILVA, L. A. F.; SILVA, C. A.; FIORAVANTI, M. C. S.; et al. Tratamento cirúrgico da estenose e/ou fibrose prepucial em touros. *ARS Veterinária*, v. 14, p. 235-244, 1998.
- SIQUEIRA, V. J.; BERNIS W. O.; BERNIS FILHO, W.; O et al. Acropostite bovina: nova técnica cirúrgica e seu tratamento. In: CONGRESSO BRASILEIRO DE CIRURGIA E ANESTESIOLOGIA VETERINÁRIA, 4., 2000, Goiânia, Anais... Goiânia, ABCAV, 2000, p.132.
- TURNER, A. S.; McLWRAITH, C. W. Técnicas cirúrgicas em animais de grande porte. São Paulo: Livraria Roca Ltda, 1985. 341p.
- VENTER, H. A. W.; MAREE, C. Factors affecting prolapse of the prepuce in bulls. *Journal of the South African Association*, v. 49, n.4, p.309-311, 1978.
- VIU, M. A. O. Estudo genético-quantitativo de características de crescimento, tamanho de prepúcio e umbigo em bovinos de corte. 1999. 89p. Dissertação (Mestrado) - Universidade Estadual Paulista, Jaboticabal.
- VIU, M. A. O.; TONHATI, H.; CERÓN-MUNÓZ, M. F.; et al. Parâmetros genéticos do peso e escores visuais de prepúcio e umbigo em gado de corte. *ARS Veterinária*, v.18, n 2, p. 179-184, 2002.
- WALKER, D. F.; VAUGHAN, L. T. Bovine and equine urogenital surgery. Philadelphia: Lea & Febiger, 1980. 277p.